A kérőlaptól a diagnózisig - MR vizsgálatok a gyakorlatban
(„Amit tudni akarsz az MR-ről…”) Tanfolyam orvosoknak és radiográfusoknak
Mediworld Plus Diagnosztikai Kft, Székesfehérvár, 2013. május 24

Koponya MR vizsgálatok - a vizsgálati stratégia fejlődése, alapmérések, vizsgálati protokollok

Dr. Barsi Péter

SE MR Kutatóközpont, Budapest

Vázlat

1. Feladatok és problémák
2. Az MR előnyei és hátrányai
3. Alap és kiegészítő szekvenciák
4. Vizsgálati algoritmusok és protokollok

A neuroradiológia hagyományos feladatai

1. A kóros elváltozás észlelése
2. Az elváltozás természetének lehetséges tisztázása
3. Pontos lokalizáció és kiterjedés
4. Az érellátás felmérése
5. Szomszédos csontokra gyakorolt hatás felmérése
6. Válasz a klinikai kérdésre!

A neuroradiológia új lehetőségei

1. A biokémiai összetétel meghatározása – MR spektroszkópia
2. A funkciók strukturális alapjainak meghatározása – funkcionális MR
3. A fehérállományi összeköttetések, pályarendszerek feltérképezése – diffúziós tenzor képalkotás
4. Az agyi vérátáramlás mérése – CT vagy MR perfúzió
5. Az érrendszer non-invazív ábrázolása – UH, CTA, MRA
6. Prognosztikai következtetésekre alkalmas vizsgálatok – akut stroke, posztoperatív vizsgálatok, protokollok
7. Terápiás beavatkozások – intervenciós neuroradiológia

A képalkotás problémái

1. Költséghatékonyság
2. Elérhetőség
3. Biológiai hatások
4. Szenzitivitás
5. Specificitás
6. A betegségek változékonysága – kontroll!
7. Speciális betegek problémái

Mágneses rezonancia (MR)

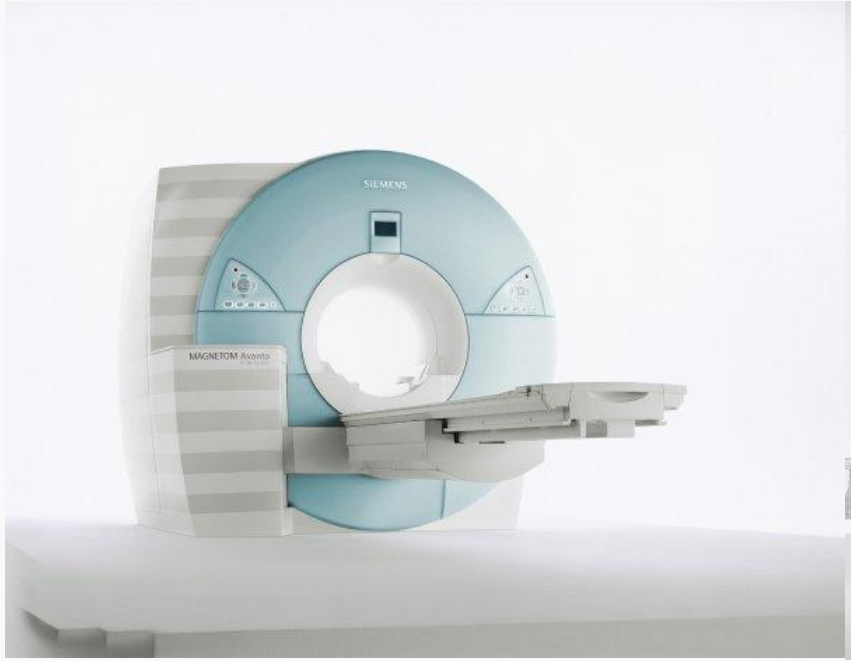

Az emberi test nagy erejű homogén mágneses térbe kerül.

Mágneses rezonancia (MR)

Előnyök

1. Egészségre ártalmatlan (terhesség, kontrák!)
2. KIR közvetlen ábrázolása
3. Nincs csontos műtermék
4. Hosszú gerincszakasz
5. Tetszőleges képsík
6. Anatómiai képek
7. Nagy felbontás
8. Szenzitivitás
9. DDG kapacitás

Előnyök

10. Érrendszer
11. Áramlásmérés
12. Kémiai összetétel
13. Funkció
14. FÁ pályarendszerek

MÁGNESES REZONANCIA (MR)

Hátrányok

1. Elérhetőség (térerő, felszereltség)
2. Költség (készülék ára, segédeszközök ára, vizsgálat ára, finanszírozás)
3. Vizsgálati idő (kompromisszumok)
4. Abszolút (pacemaker) és relatív kontraindikációk (fém idegentest), problémás betegek (gyermek, klausztrofóbia, rossz állapot)
5. Specificitás gyakori hiánya
6. Az érrendszerben áramlás, nem anatómia
7. A mész és tömör csont rosszul ábrázolható

AZ ALAP MR KÉPEK

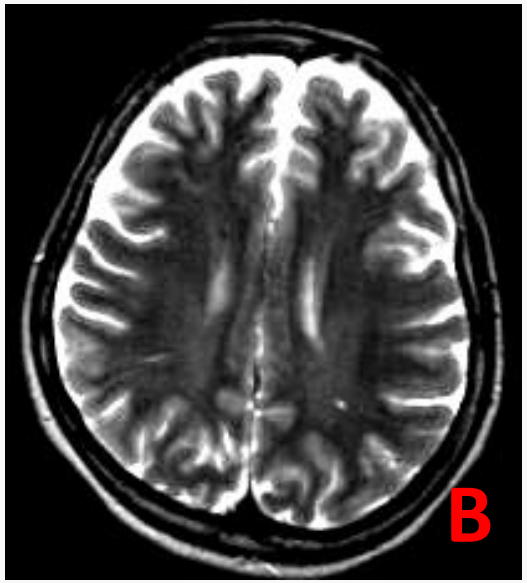

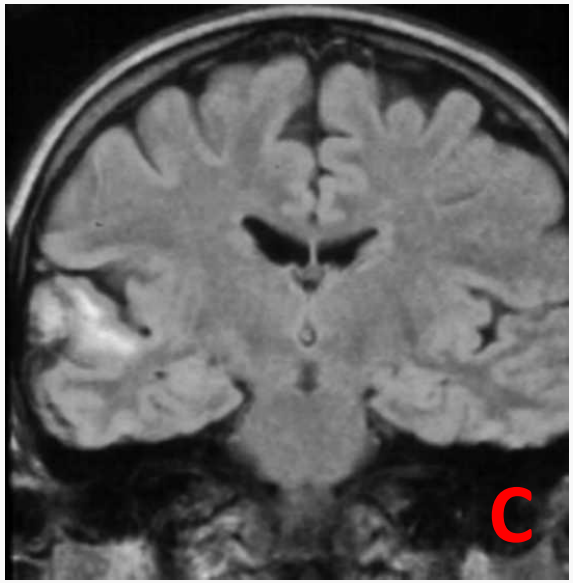

A. T1 – anatómia, kontrasztanyag
B. T2 – víztartalom, érzékenység
C. FLAIR – érzékenység, liquor-közeli terek
D. GRE T2* - hemosziderin

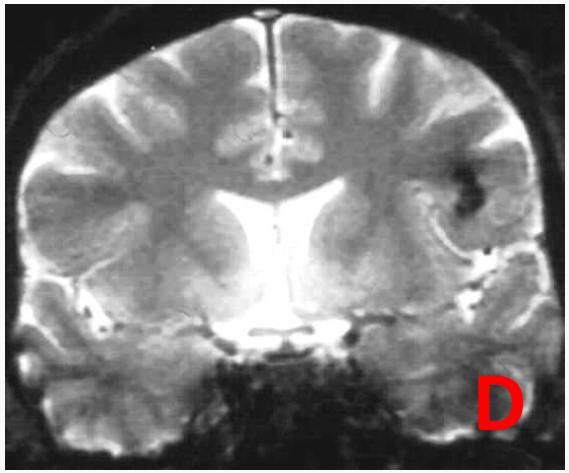

A GRE T2*/SWI jelentősége

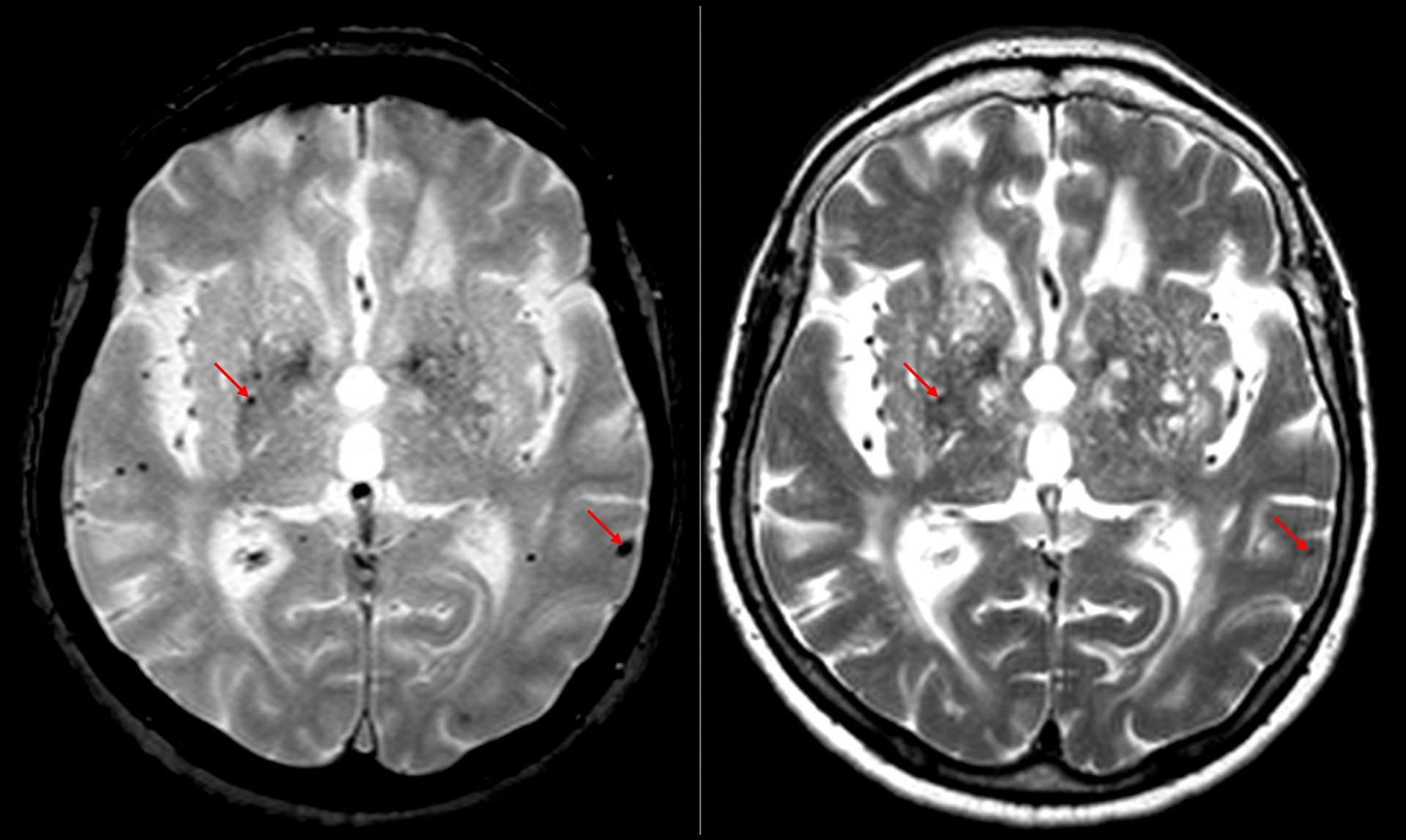

Cerebralis amyloid angiopathia, GRE T2* és FSE T2, 1,5 Tesla

KIEGÉSZÍTŐ MR MÓDSZEREK

1. Kontrasztanyag
2. MR angiográfia
3. Zsírelnyomásos szekvenciák
4. Diffúziós és diffúziós tenzor képalkotás
5. 3D rekonstrukciók (felszín, képfúzió volumetria)
6. Perfúziós vizsgálat
7. Funkcionális MR
8. MR spektroszkópia

1. Kontrasztanyag

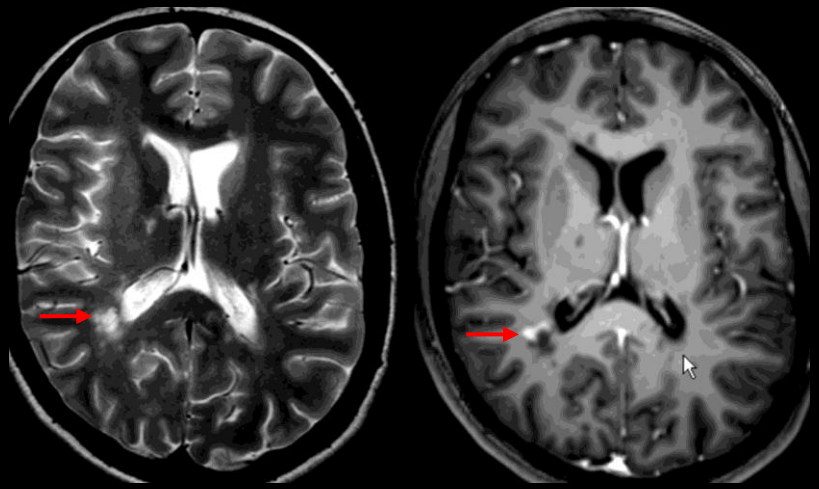

Aktív SM-plakk

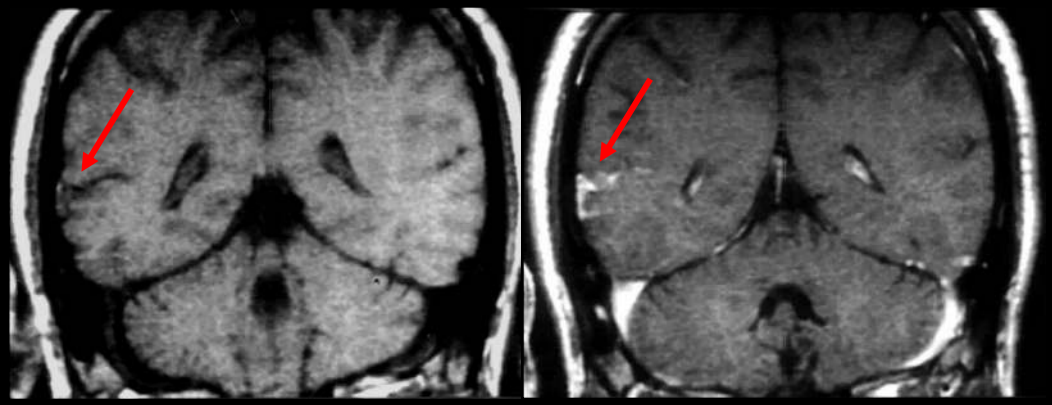

Sturge-Weber szindróma

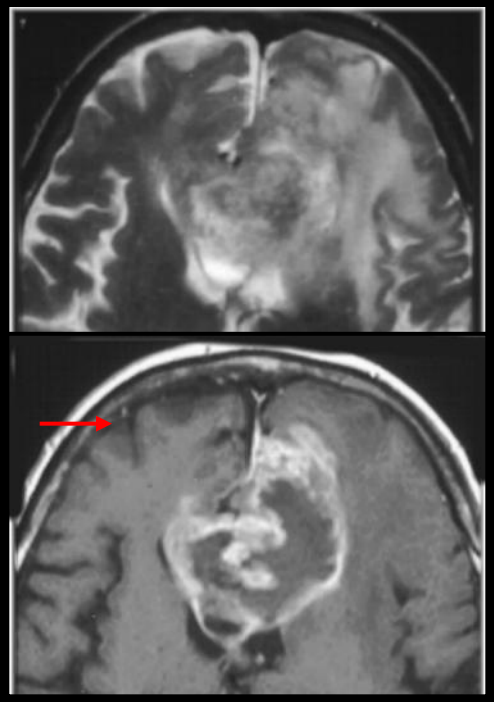

Glioblastoma

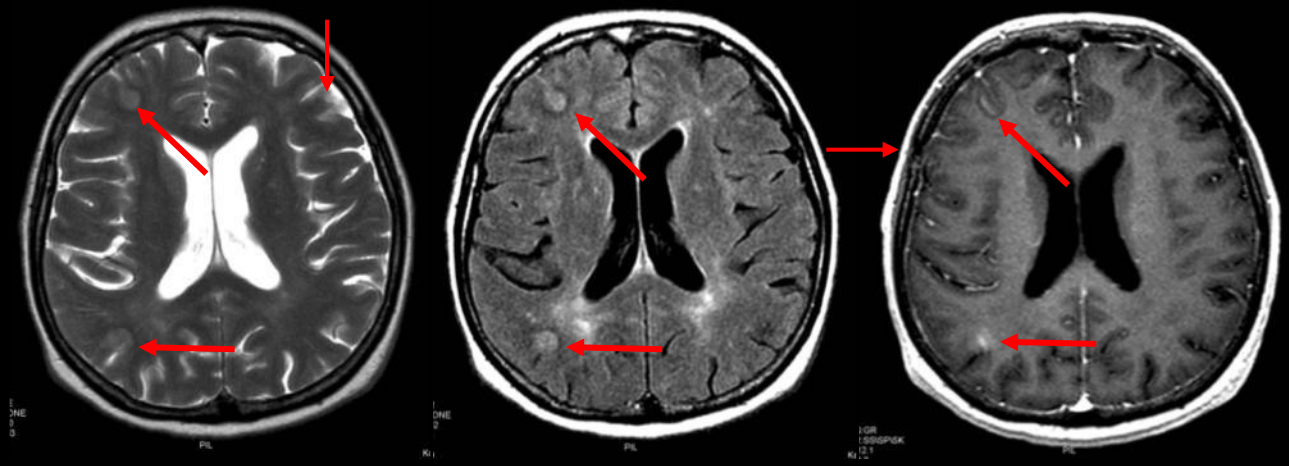

Bronchus carcinoma metastasisok

2. MR ANGIOGRÁFIA

Bal a. cerebri media oszlás aneurysma axiális T2 és 3D-TOF MRA képei

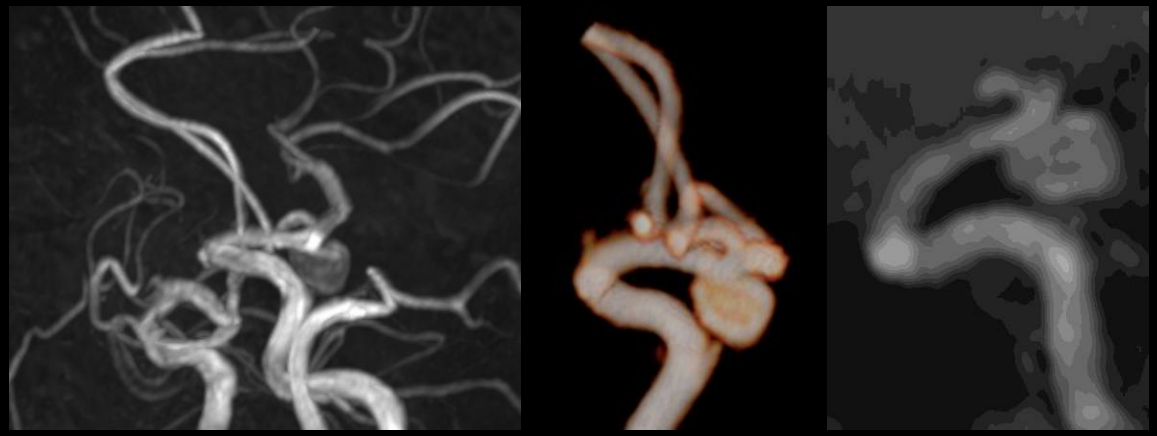

Bal supraclin. ACI aneurysma 3D-TOF MRA képei

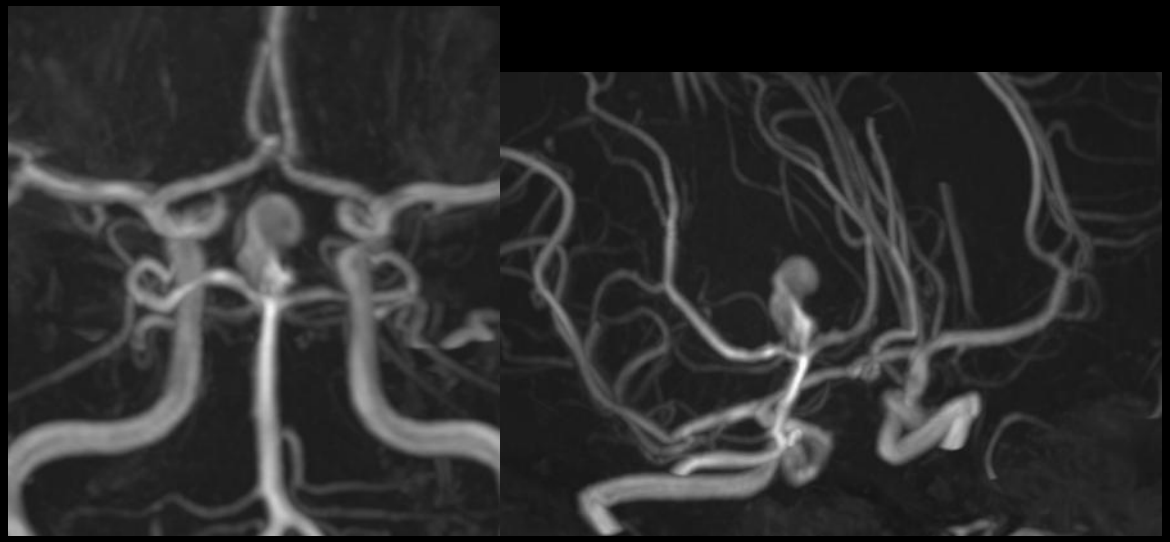

AB csúcs óriás aneurysma 3D-TOF MRA képe

2. MR ANGIOGRÁFIA

Aortaív és carotis bifurcatio kontraszt-anyag bólus követéses MRA képei

3. Zsírszuppresszió

Corpus callosum lipoma T1 és FS T2 képeken

Clivus chordoma: FLAIR, T2, STIR, T1

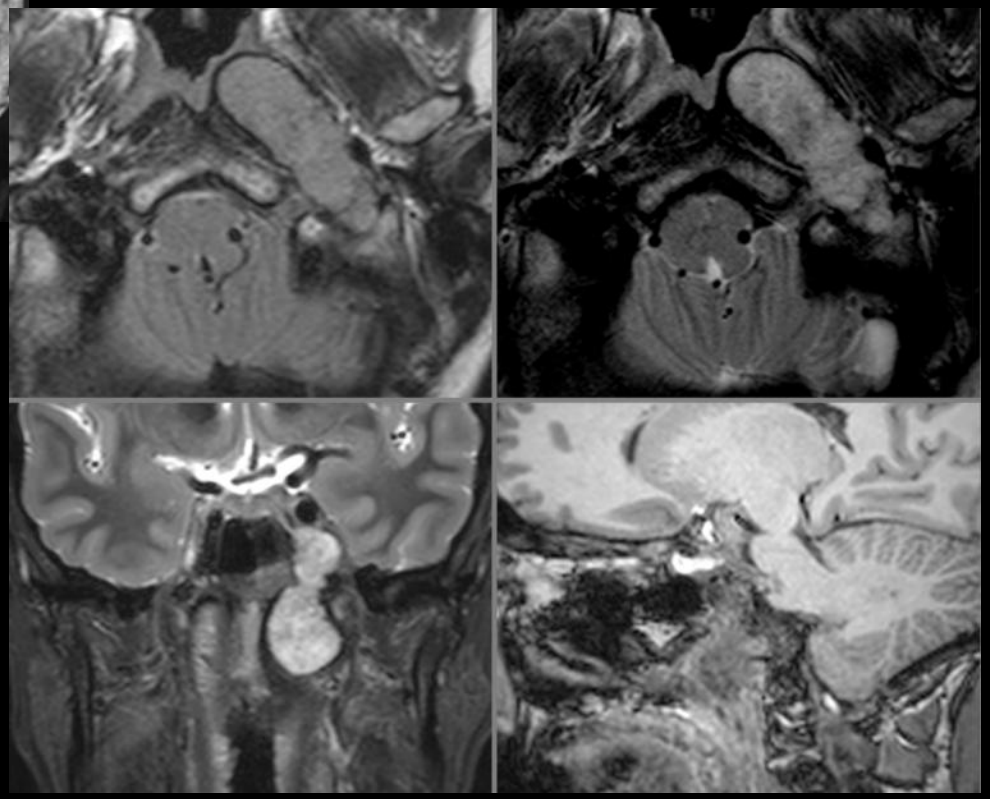

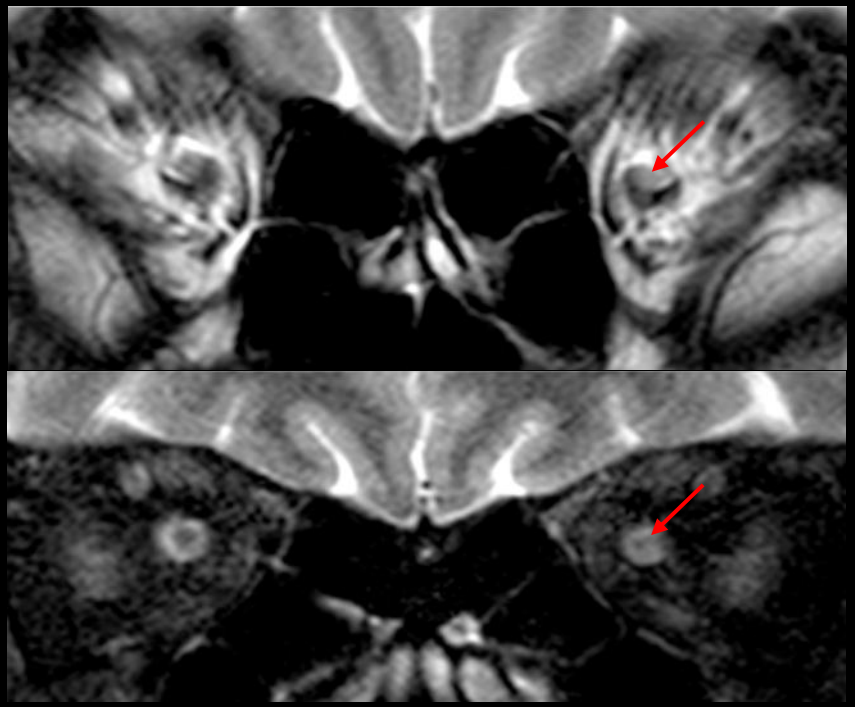

Bal opticus neuritis FSE T2 és STIR képen

4. Diffúzió, diffúziós tenzor, traktográfia

Diffúzió súlyozott képalkotás

Egy pohár vízben a vízmolekulák a pohár faláig szabadon mozognak – Brown-féle mozgást végeznek.



Diffúzió súlyozott képalkotás

- A fejünkben – jó esetben – a víz nagy része nem olyan szabad, mint a pohárban.
- Legalább három térirányú diffúziós gradienssel a víz agyszöveten belüli megoszlása és mozgása láthatóvá tehető.

Anizotrópia – trace kép

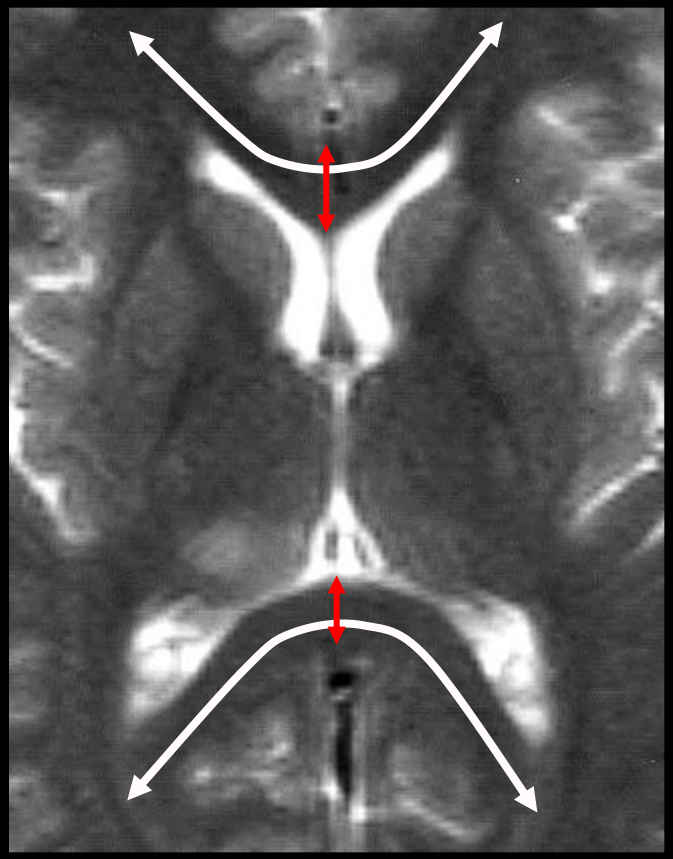

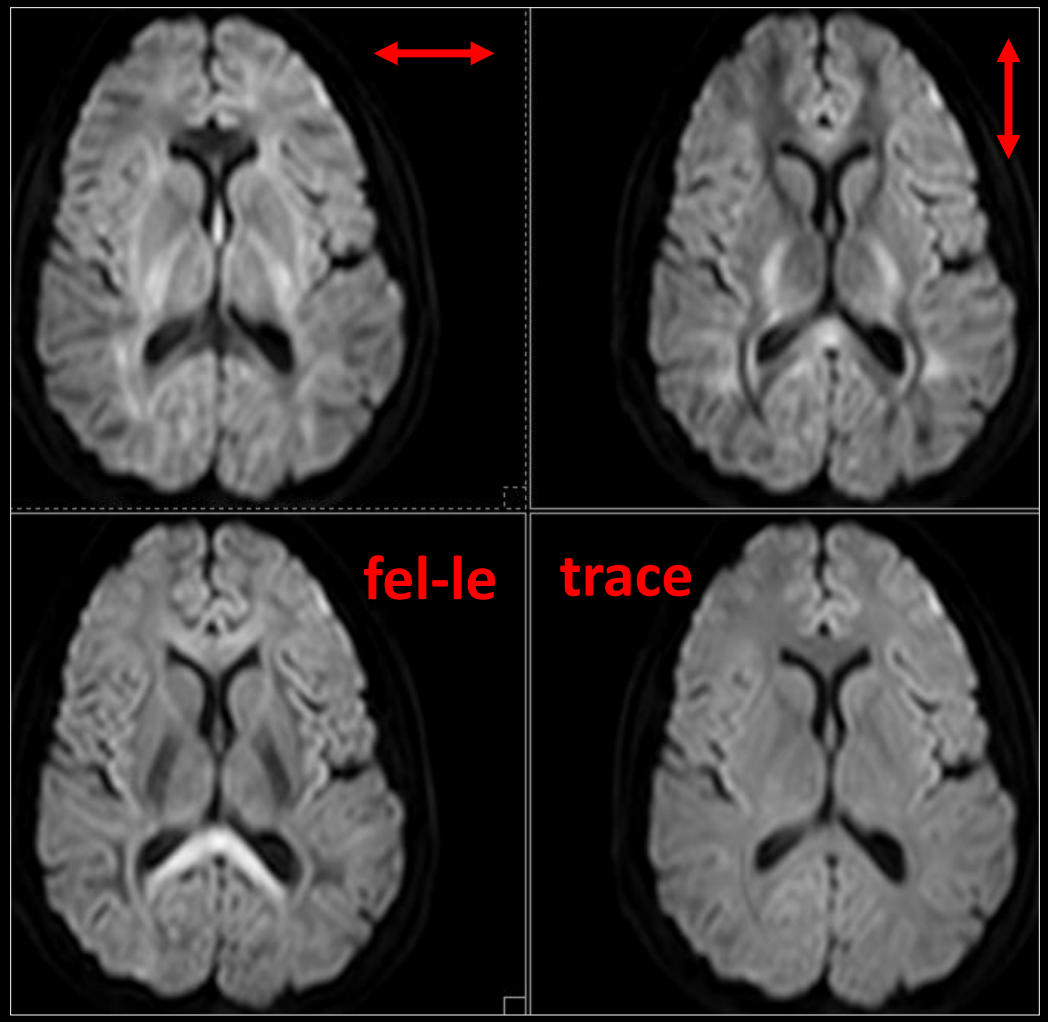

ADC: apparens diffúziós koefficiens

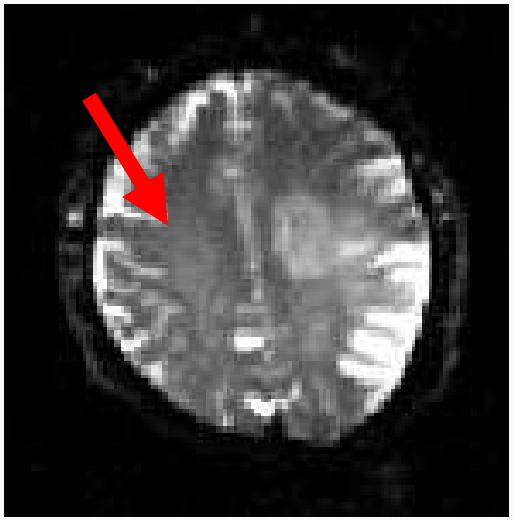

b=0 (T2)

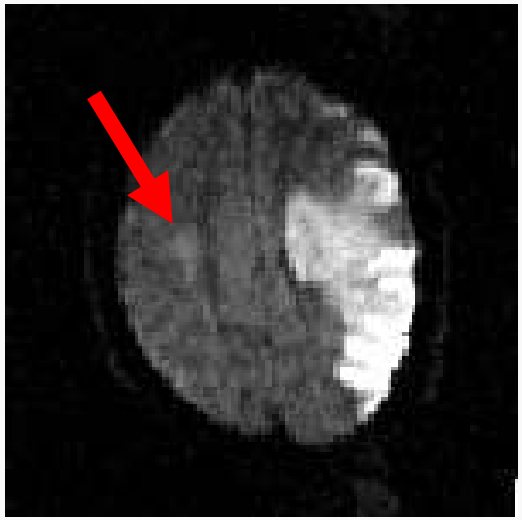

b=1000

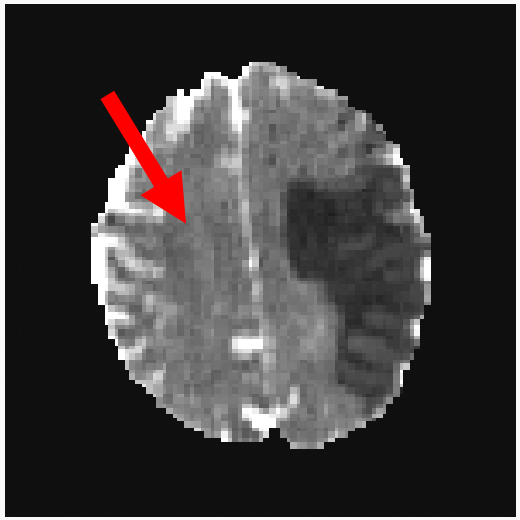

ADC map

Az ADC számított érték, független a diffúzió irányától és kvantifikálható. Kiküszöböli az erős T2 súlyozás miatt kialakuló “shine through” jelenséget.

ADC térképen: világos pixel → fokozott DIFF, sötét pixel → gátolt DIFF.

Mit ábrázol a diffúziós MR?

1. Az extracelluláris folyadéktér szabadabb, mint az intracellularis, magasabb diffúziót tesz lehetővé – a víz két folyadéktér közötti megoszlását – akut stroke.
2. Az agyszövet anizotrópiája – FÁ pályákat
3. A vízmolekulák idegen szövetben való mozgását.

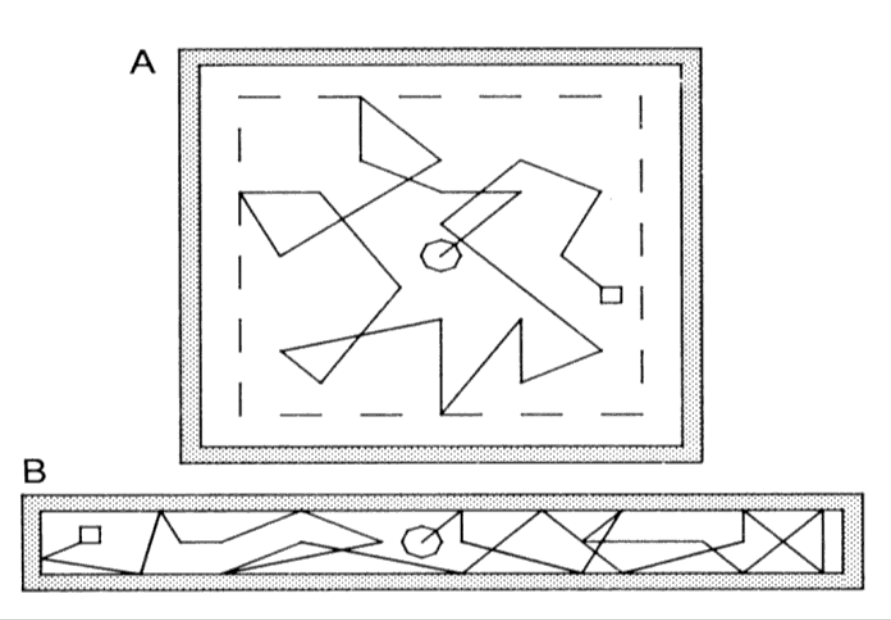

Mindezt 2-5 perc alatt!

CHAKERES & SCHMALBROCK: FUNDAMENTALS OF MRI 1992

Akut és krónikus ischaemia

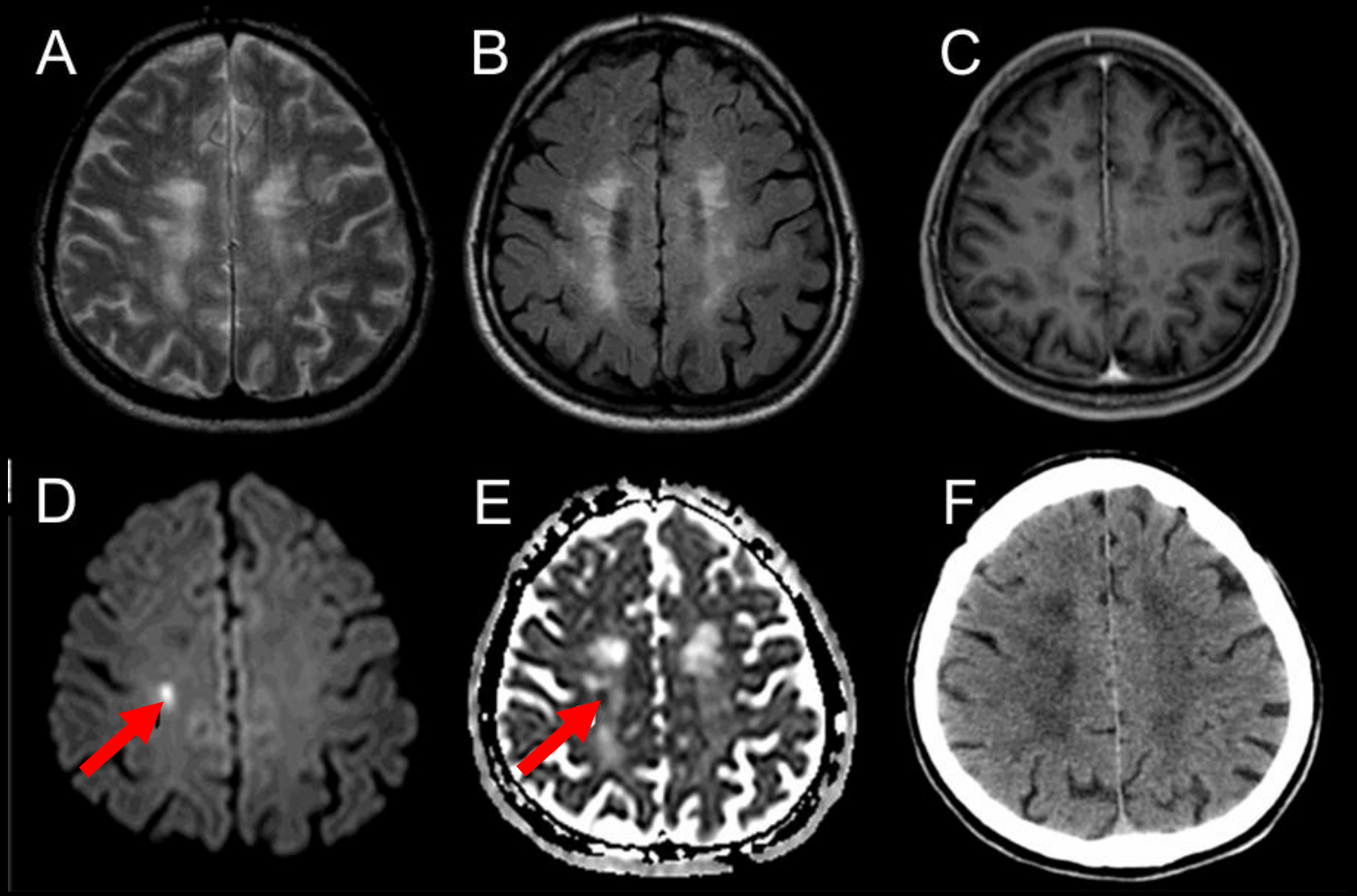

Ismerten érbeteg 70 éves férfi, akut bal hemiparesis.

2. DTI, traktográfia

- Ha legalább 6 irányban alkalmazott gradienssel mérünk, az ADC értékekből kialakul, hogy a tér melyik irányában a legkifejezettebb a diffúzió = diffúziós tenzor

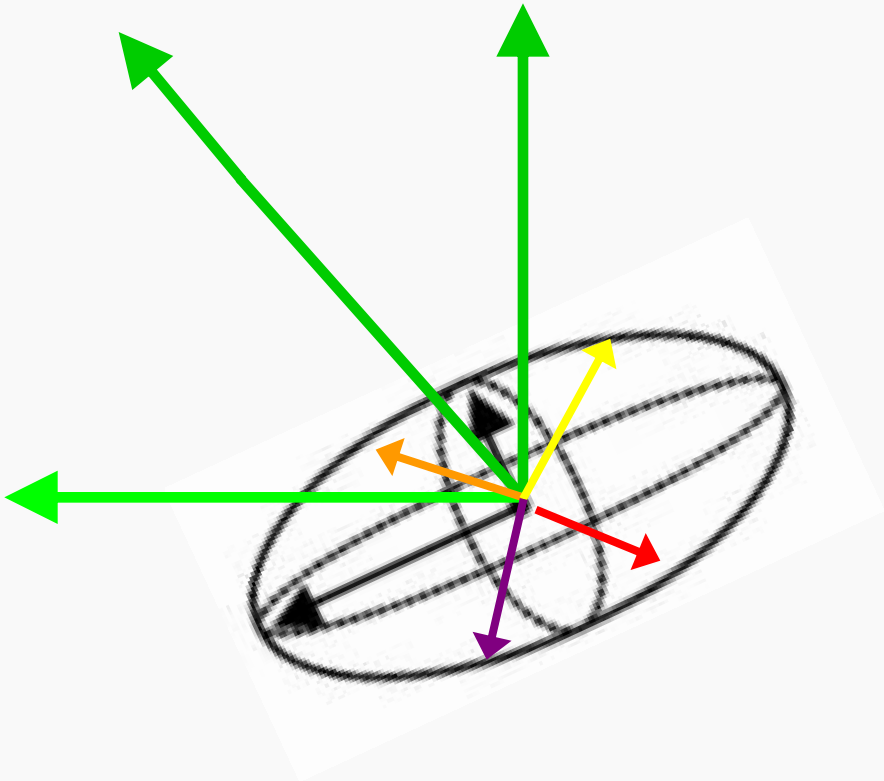

DTI, TRAKTOGRÁFIA

- A fehérállomány nagy anizotrópiáját a rostrendszer adja
- A tenzor megegyezik a pálya lefutásával
- A pályarendszerek ábrázolhatók

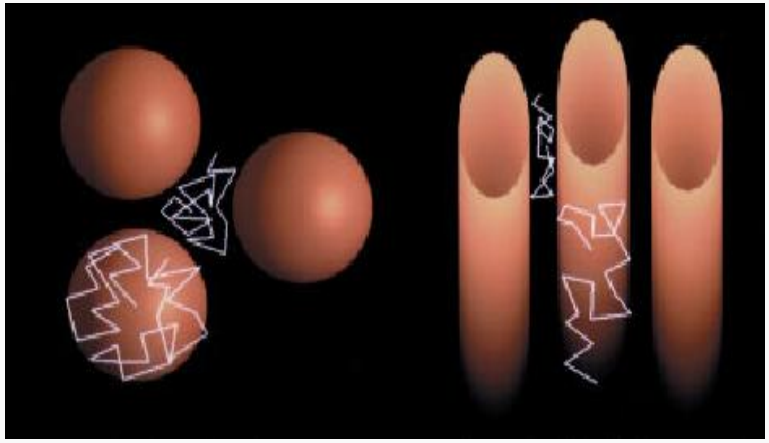

Beaulieu (2002). *NMR in Biomed*; 15:435-455

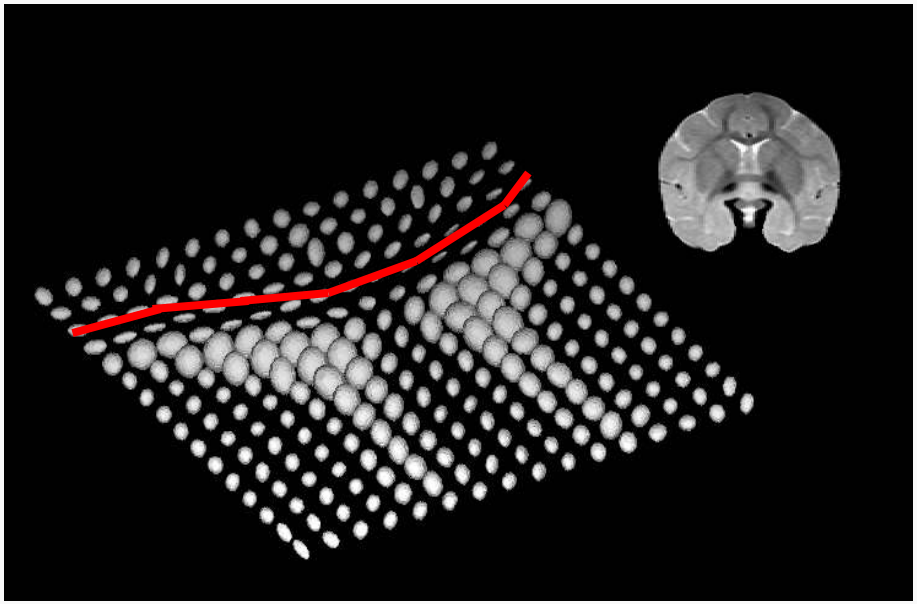

Pierpaoli and Basser Magn. Reson. Med, 36, 893-906 (1996)

A fehérállományi pályák okozta anizotrópia:
diffúziós tenzor képalkotás, traktográfia

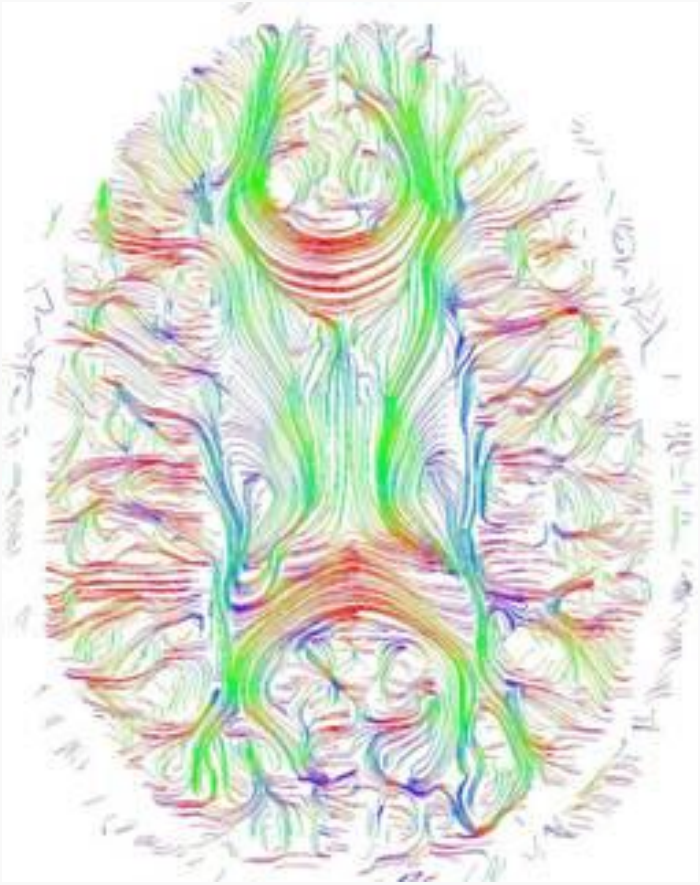

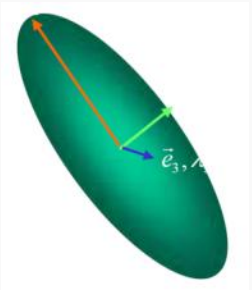

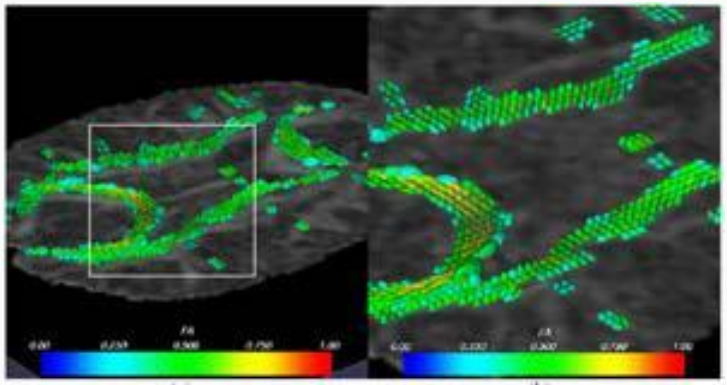

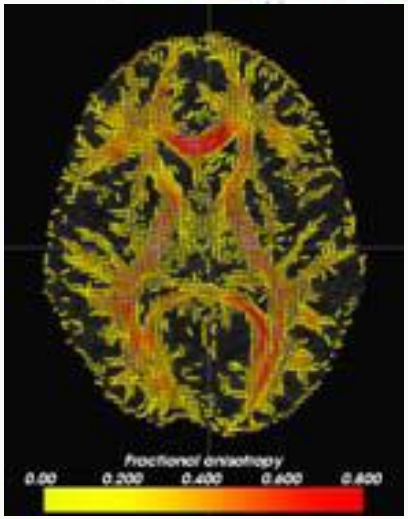

M. Jackowski, Yale Dept. Radiology

DTI problémák

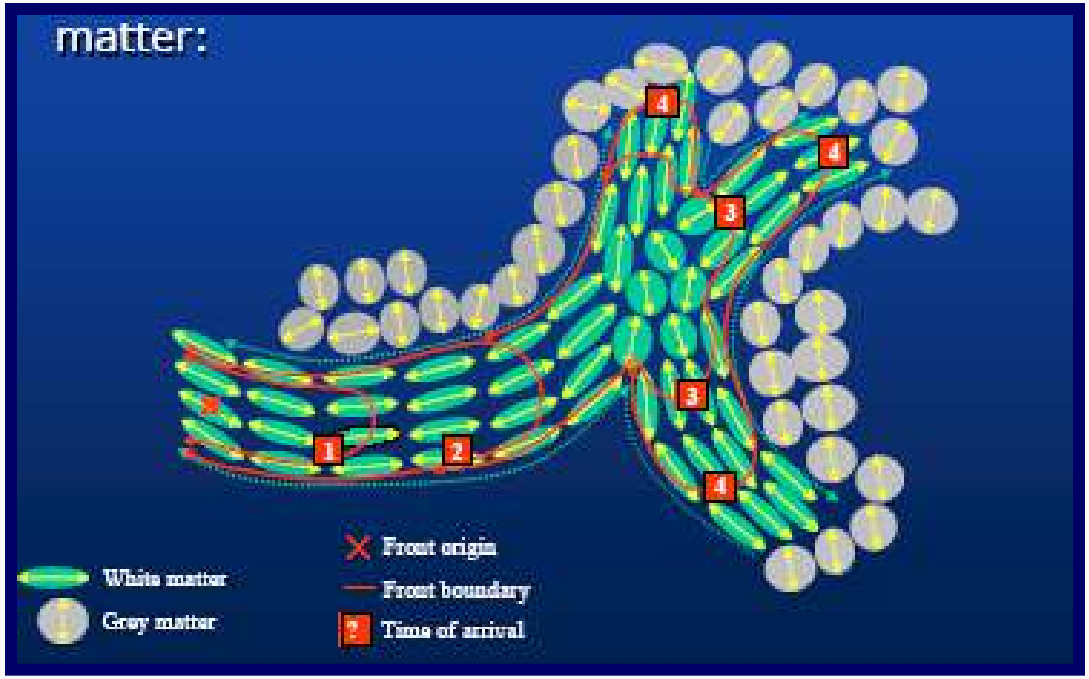

Hullámél futtatása a rostrendszer mentén: a hullámél terjedés sebessége arányos az adott irányban való diffúziós készséggel, képes áthaladni a kereszteződéseken, a legkönnyebb diffúziós irányok vsz. valós pályákat jelölnek.

M. Jackowski, Yale Dept. Radiology

3. Idegen szövetek jellegzetességei – térfoglaló folyamatok differenciál diagnosztikája

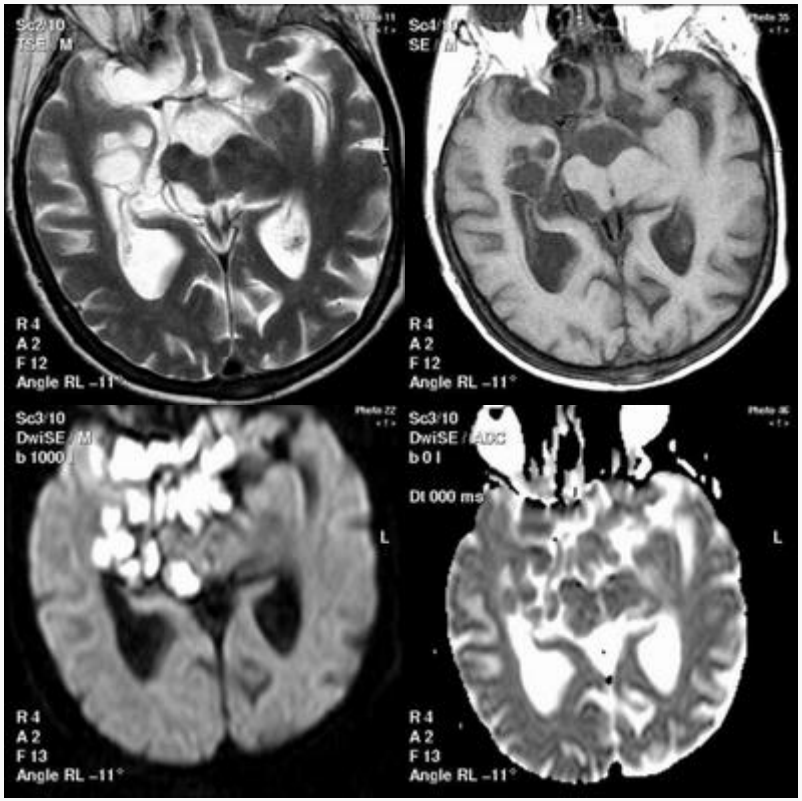

Epidermoid és arachnoidealis cysta

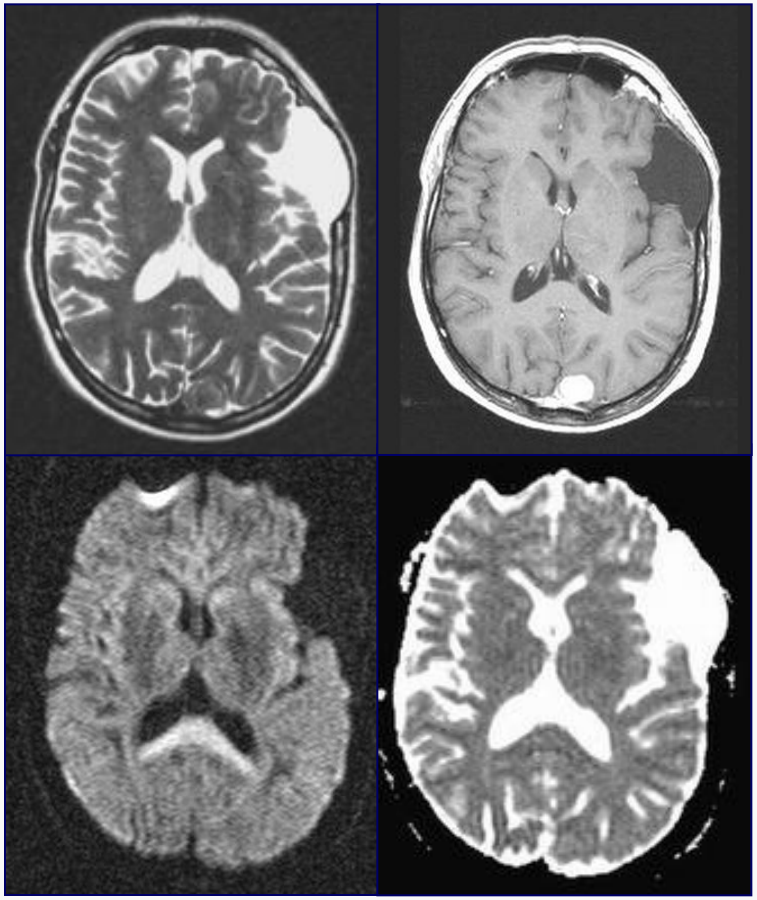

Stadnik et al, RadioGraphics 2003, 23:7e

3. Idegen szövetek jellegzetességei – térfoglaló folyamatok differenciál diagnosztikája

TÁLYOG

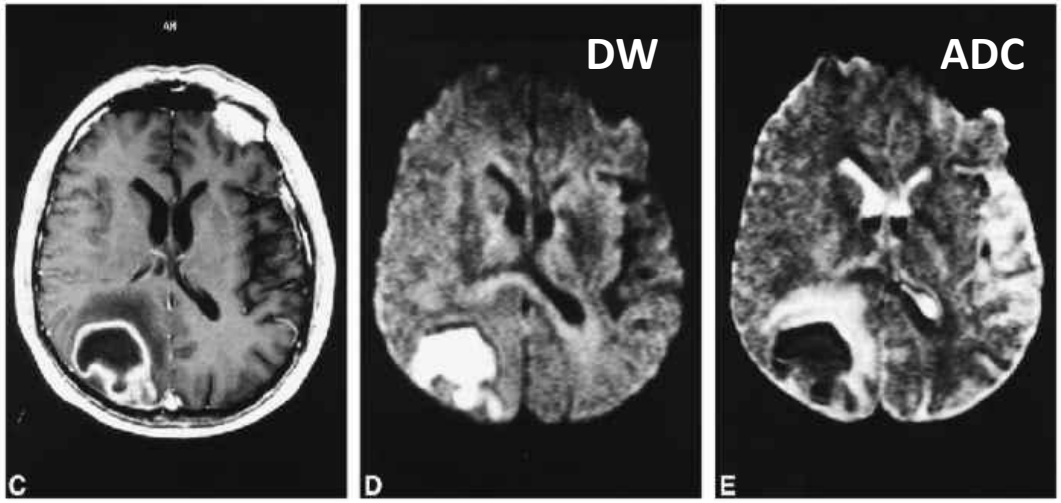

FIG 2. 70-year-old man with cerebral abscess.

AJNR Am J Neuroradiol 20:1252–1257, August 1999

Case Report

Use of Diffusion-Weighted MR Imaging in Differential Diagnosis Between Intracerebral Necrotic Tumors and Cerebral Abscesses

Brigitte Desprechins, Tadeusz Stadnik, Guus Koerts, Wael Shabana, Catherine Breucq, and Michel Osteaux

TUMOR

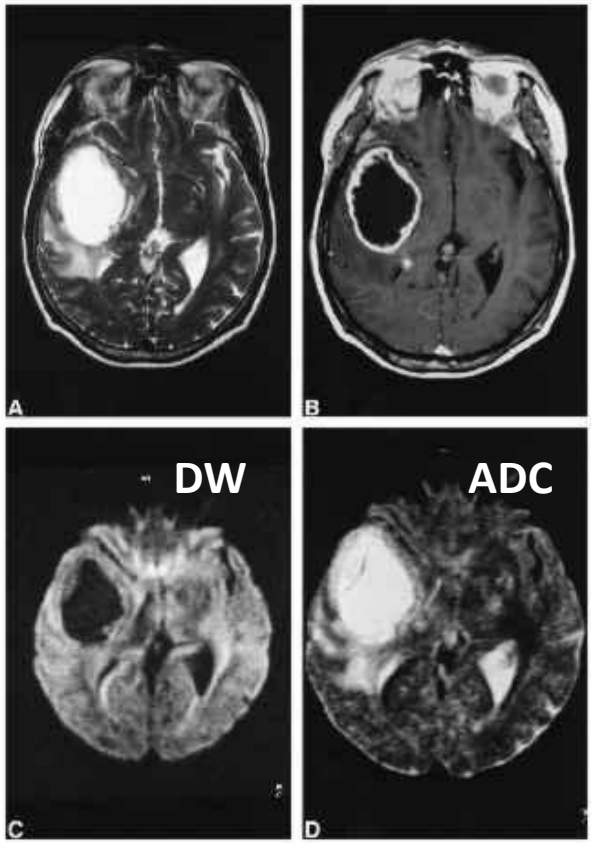

3. Idegen szövetek jellegzetességei – térfoglaló folyamatok differenciál diagnosztikája

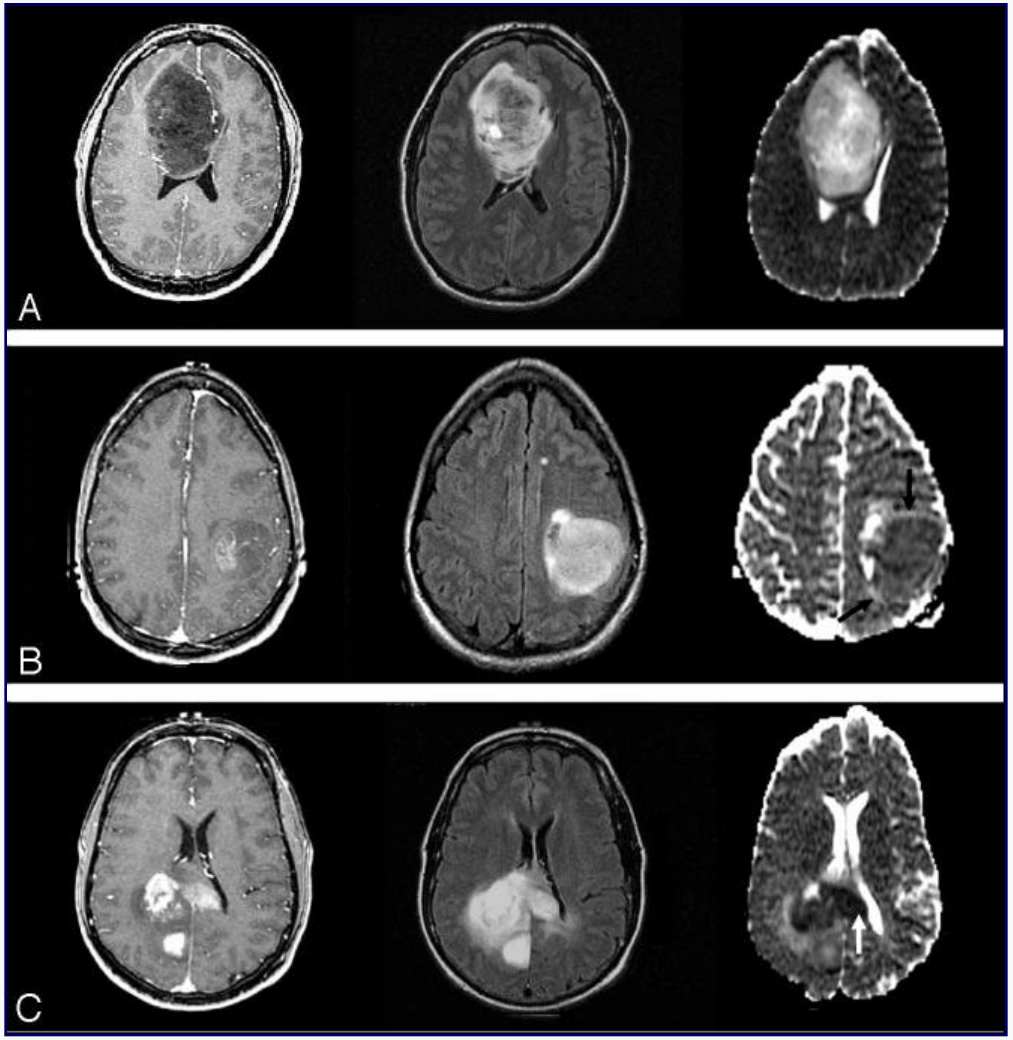

Grade II (A),

grade III (B) és

grade IV (C) astrocytoma kontrasztos T1, FLAIR és ADC képe. Az ACD érték csökken a malignitás növekedésével.

Cha, AJNR 2006, 27: 475-87

???

A diffúziós képalkotás jellegzetességei

a. Rövid mérési idővel és feldolgozással hasznos információt nyújt pl. akut stroke-ban és agyi térfoglaló folyamatokban.

b. Ritkán alkalmazzuk, mert hosszú a mérési idő.

c. Csak különlegesen felszerelt, minimum 7 Teslás MR készüléken működik.

d. Az agyat ellátó artériákat ábrázolja.

5. 3D: FELSZÍN, IMAGE FUSION, VOLUMETRIA

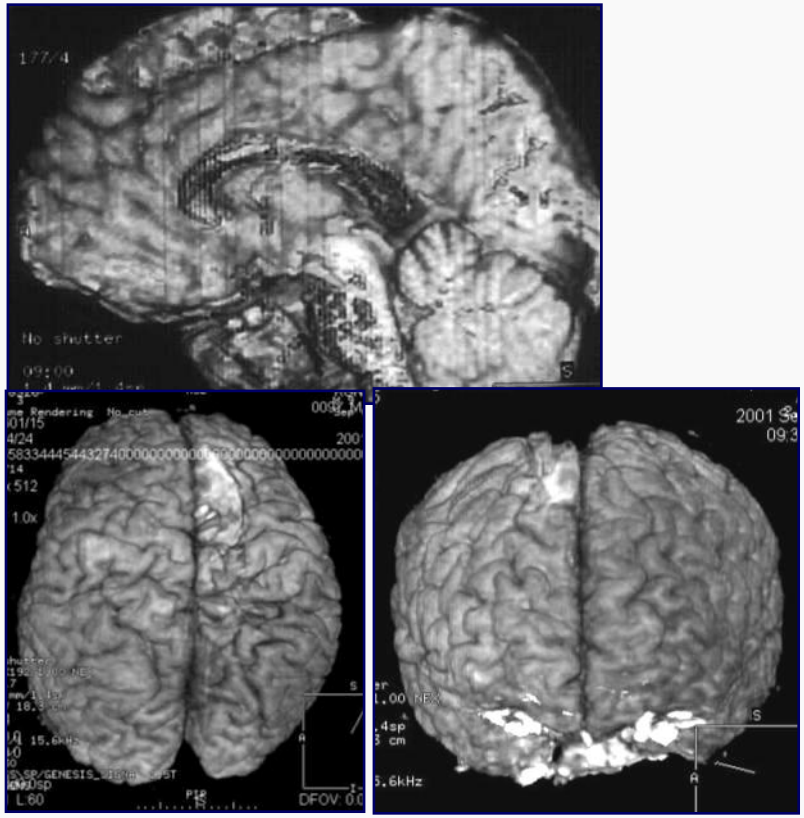

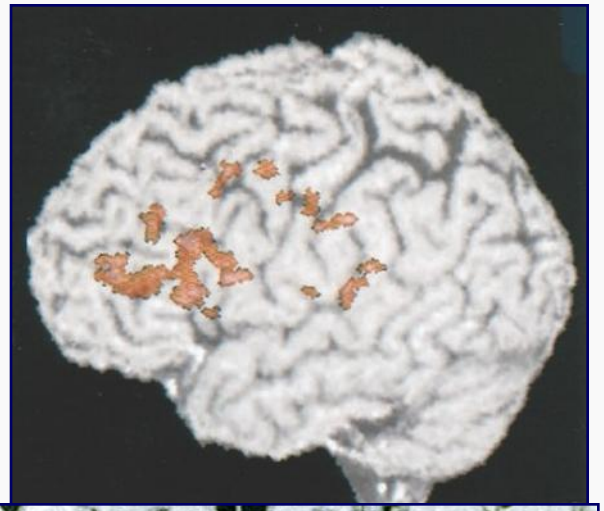

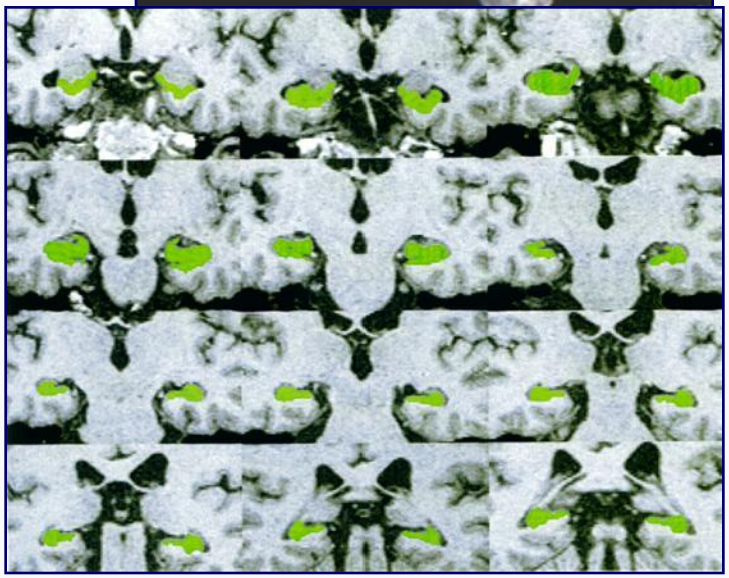

6. MR perfúzió

Perfúziós MR képalkotás (PWI, MRP)

- A perfúzió olyan állandó, amely meghatározza a szöveteket alapanyagokkal ellátó és a melléktermékeket elszállító vérátáramlás mértékét.
- Az MRP során a vért jelölhetjük
  - kontrasztanyaggal
  - spin-jelöléses módszerekkel.
- Alkalmazása pl.:
  - Stroke
  - Térfoglaló elváltozások differenciálása

Perfúziós MR képalkotás (PWI, MRP)

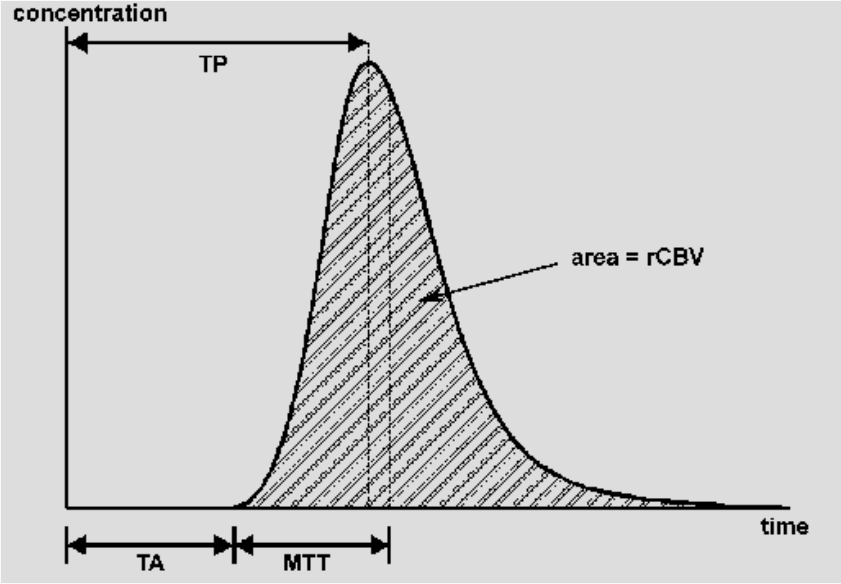

TP: time to peak, a csúcskoncentráció eléréséig eltelt idő

TA: time to arrival, a kontrasztanyag megérkezéséhez szükséges idő

rCBV: regionális cerebrális vérvolumen

MTT (mean transit time): átlagos áthaladási idő, mely az érpályában maradó anyagoknál néhány másodperc, az onnan kilépő anyagoknál sokkal hosszabb

A kóros rCBF növekedés arányos a grade II (A), grade III (B) és grade IV (C) astrocytoma malignitásával.

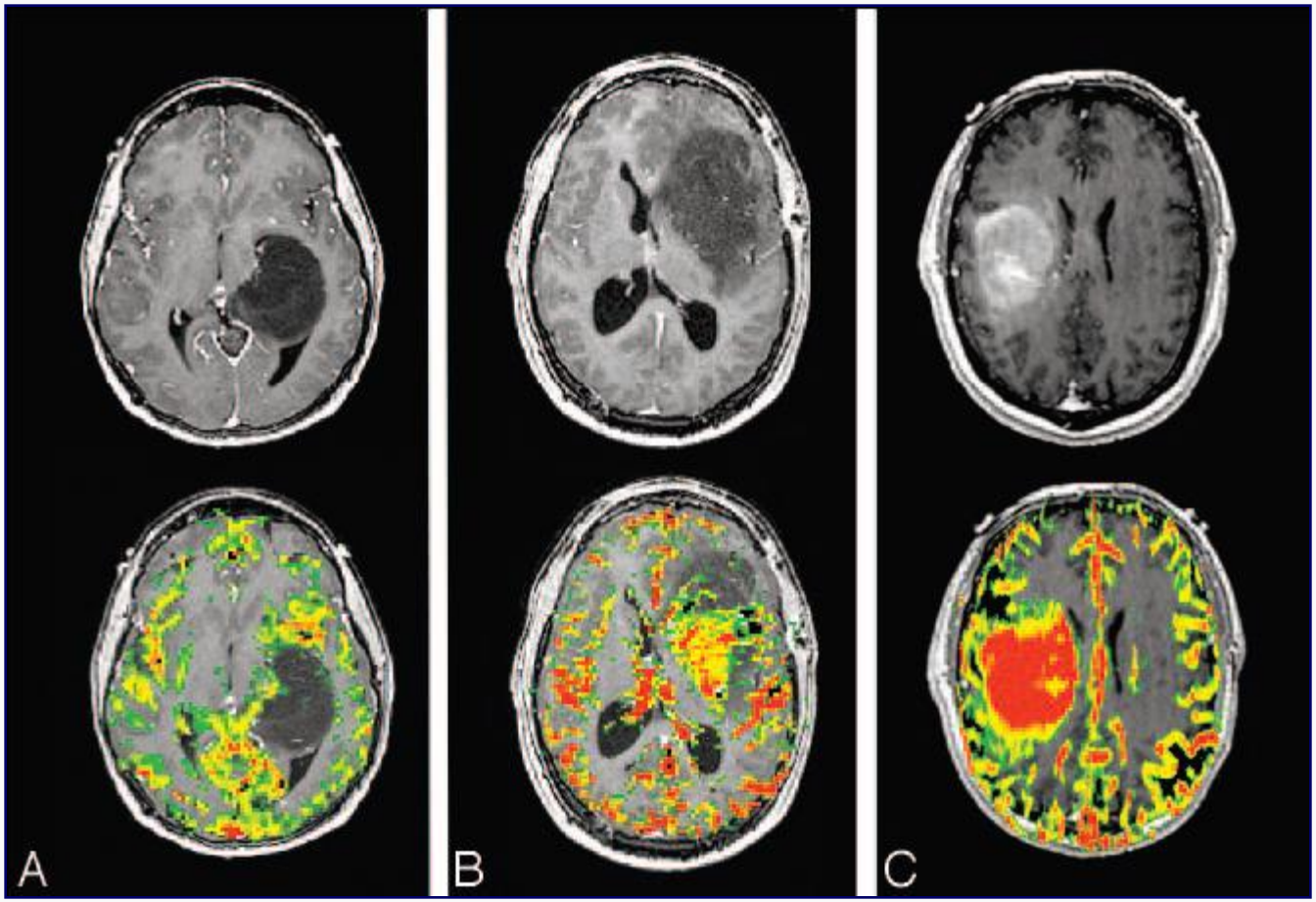

Cha, AJNR 2006, 27: 475-87

Tumor vagy tumefaktív SM?

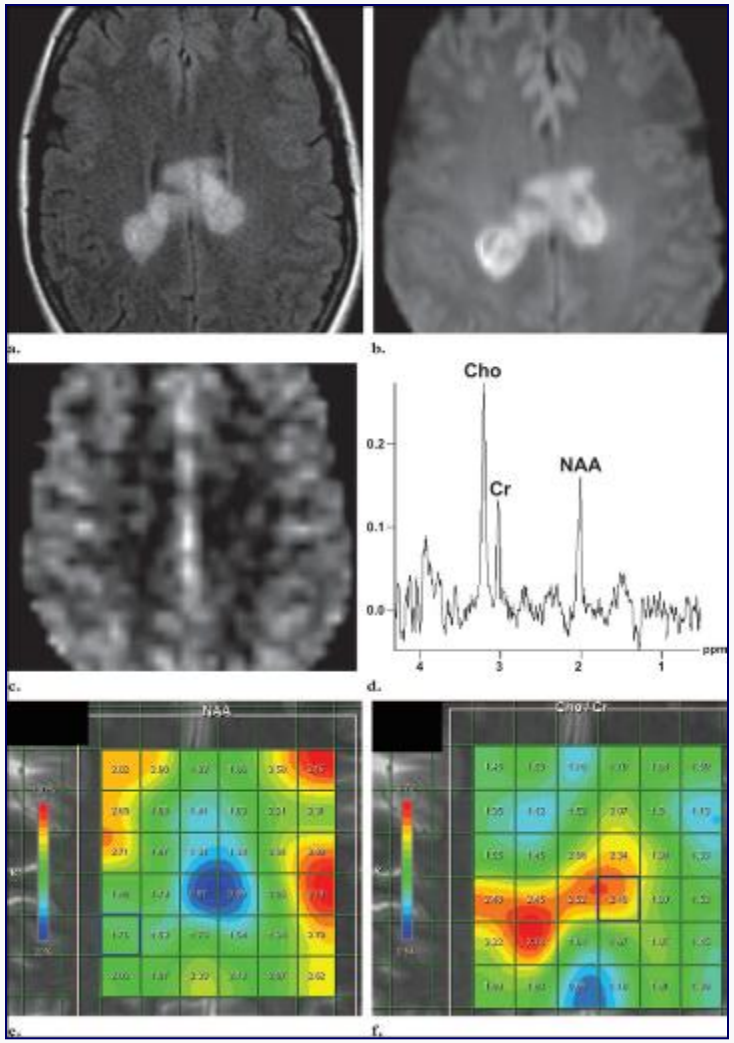

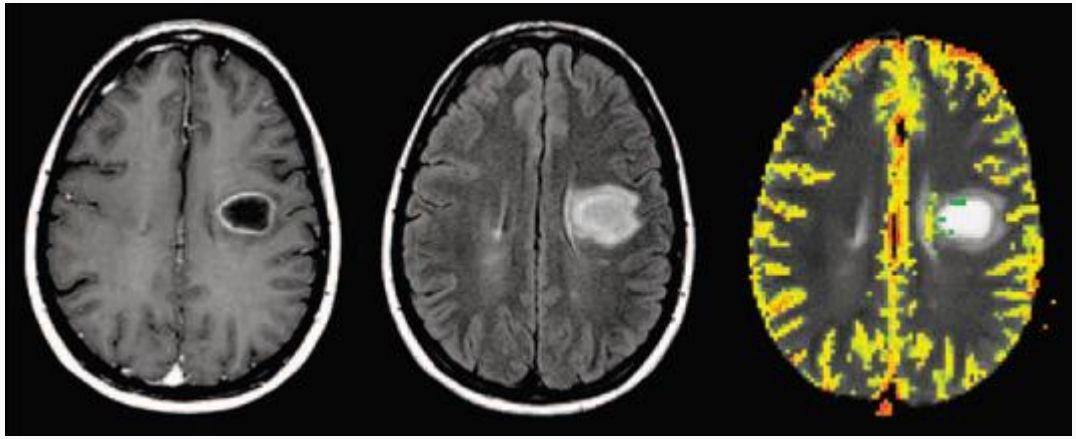

Cha, AJNR 2006, 27: 475-87

1. Kifejezett KA halmozás (hasonló a FLAIR-hez)
2. Magas Cho, alacsony Cr és NAA
3. Normális vérátáramlás

7. Funkcionális MR

A FUNKCIONÁLIS MR ALAPELVE (BOLD)

Fokozott agyműködés

→ neuronok oxigénigénye megnő

→ nagyobb mértékben fokozódik a keringés, mint az oxigénigény

→ kimosódik a deoxihemoglobin, ami paramágneses tulajdonsága révén jelcsökkenést okozna

→ jelnövekedés

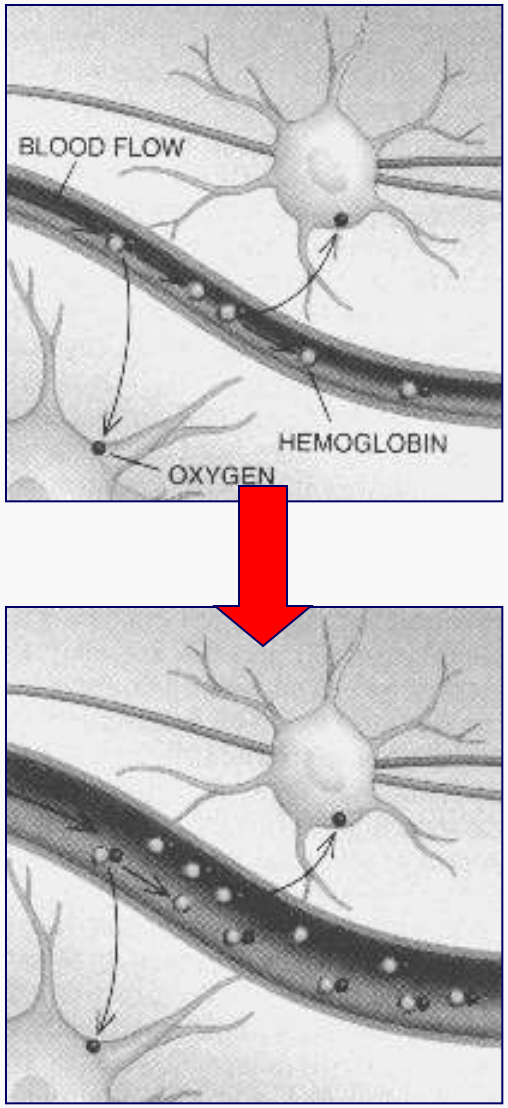

FUNKCIONÁLIS MR

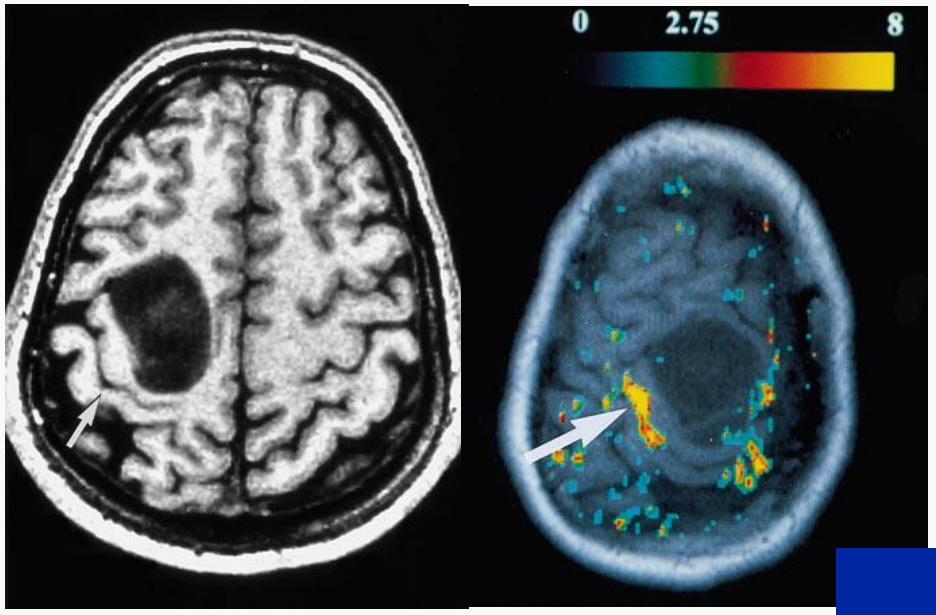

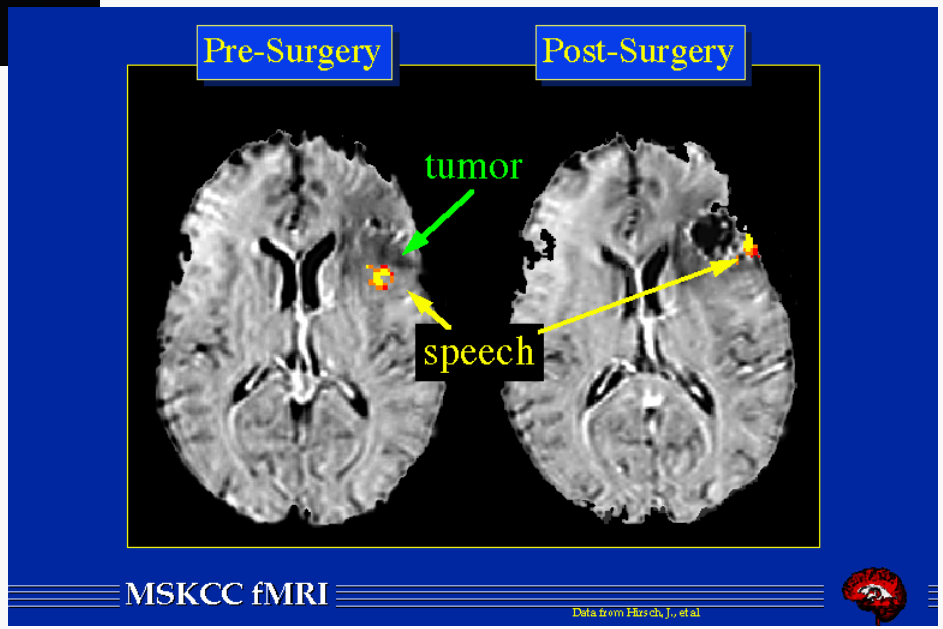

fMRI occipitalis polustérkép a látómezők határaival

dr. Kozák Lajos Rudolf

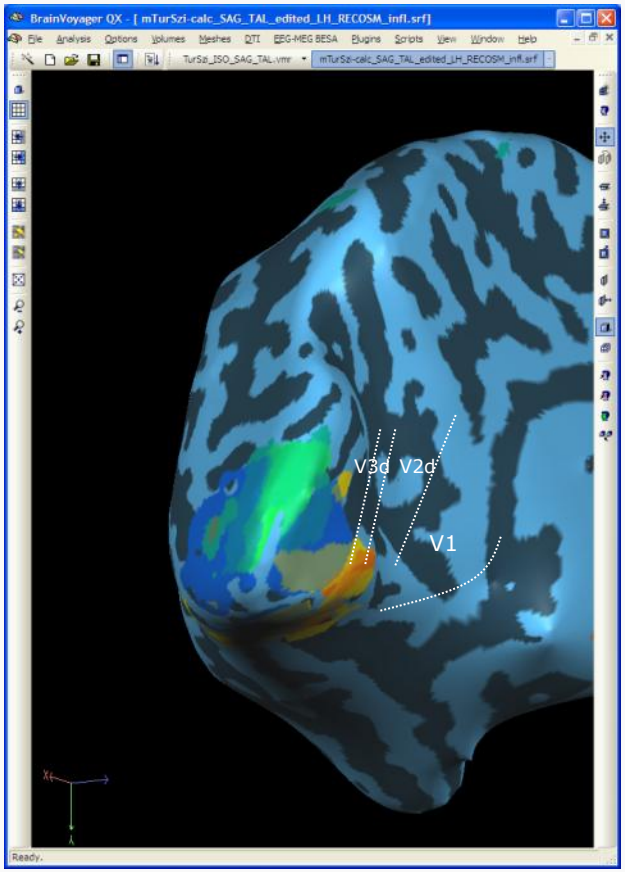

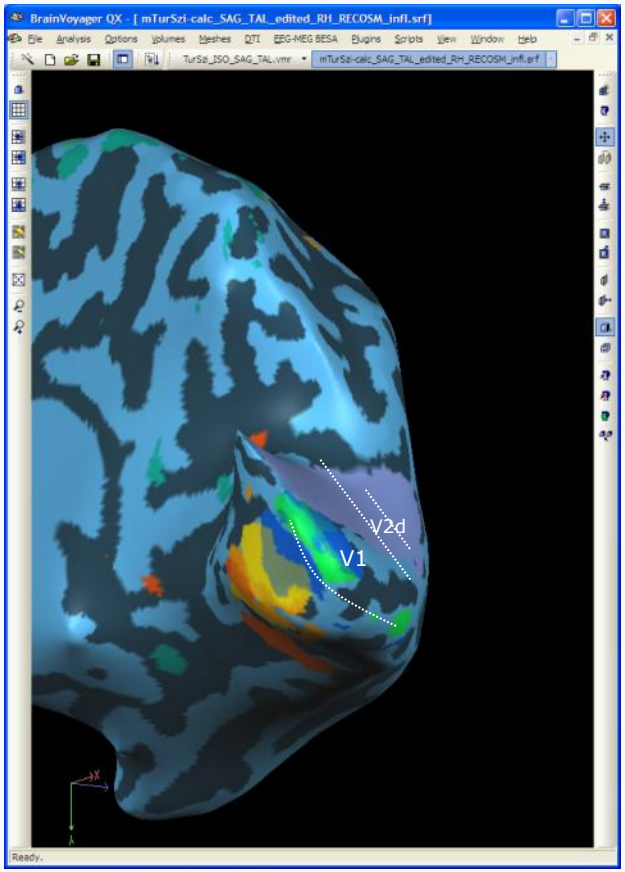

A malformatio közel van a magasabbrendű és a mozgásfeldolgozást végző látómezőkhöz

A ^{1}H MRS mérővolumenek a T lebenyben
In: Kantarci K et al. Neurology 2002

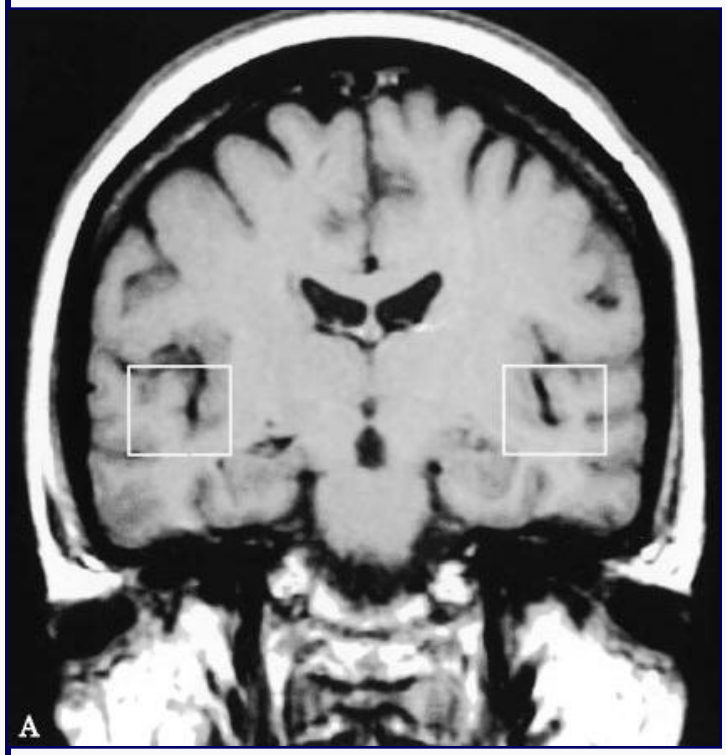

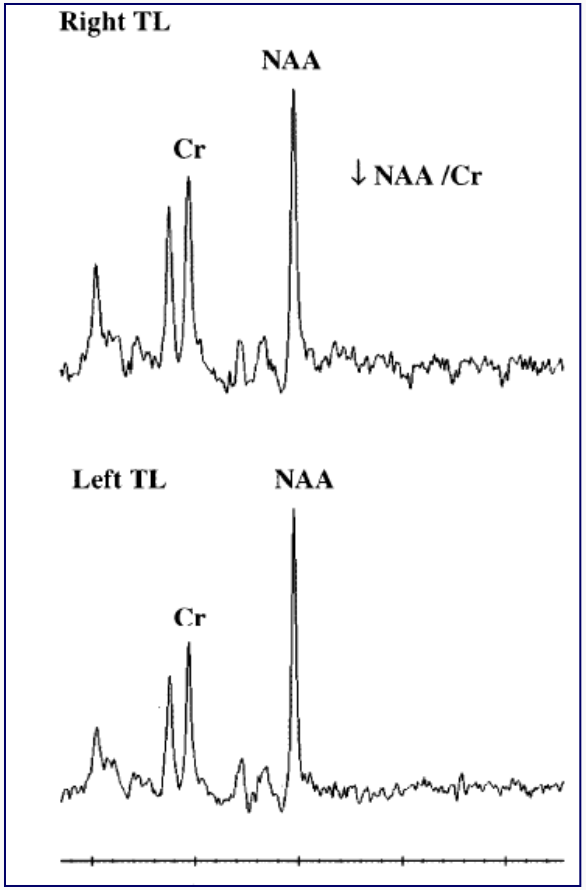

Az NAA/Cr alacsonyabb a jobb TL-ben jobb TLE betegeknél In: Kantarci K et al. Neurology 2002

8. MR spektroszkópia

MR SPEKTROSZKÓPIA

1. Az orvosi MR alkalmazások kiindulási pontja, oldatok kémiai elemzésére használják a mai napig.
2. A különböző megjeleníthető atomok (Na, P, stb.) közül a H^+ a leggyakrabban alkalmazott.
3. Felbontása a single voxel technikában jelenleg 1 cm^3.
4. Folyamatosan kutatják a jelentőségét, a klinikai differenciál diagnosztikában alkalmazzuk, ritkán 100% a találati biztonsága.

Mérési módszerek

Single voxel

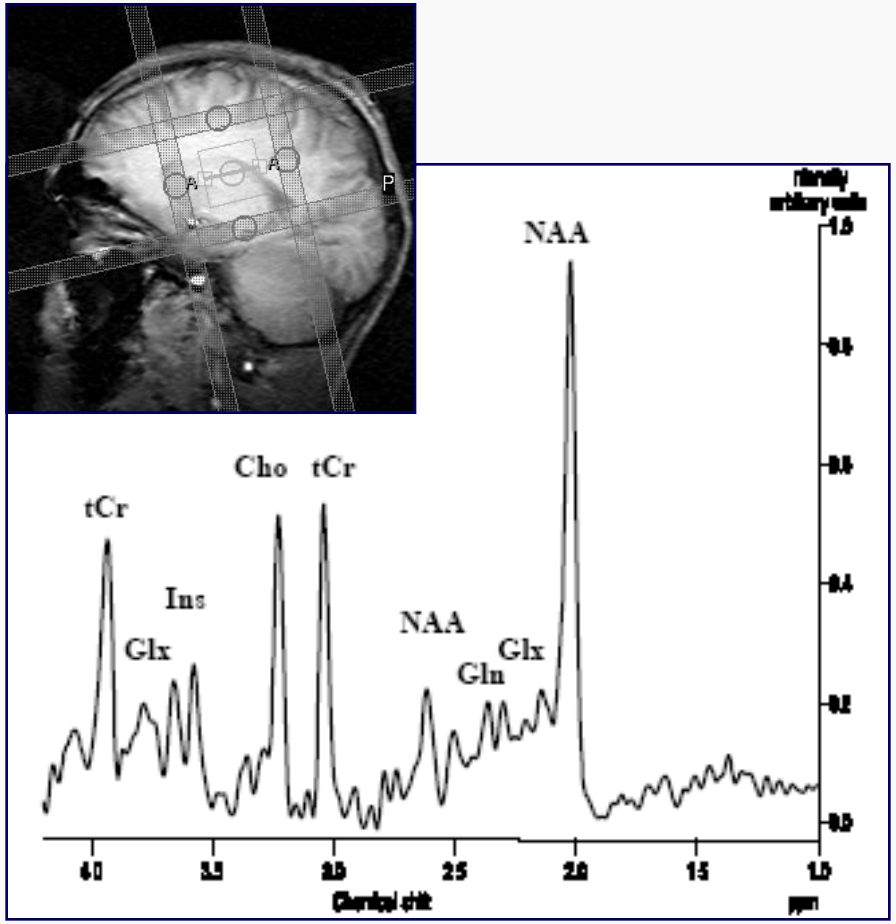

Chemical shift imaging

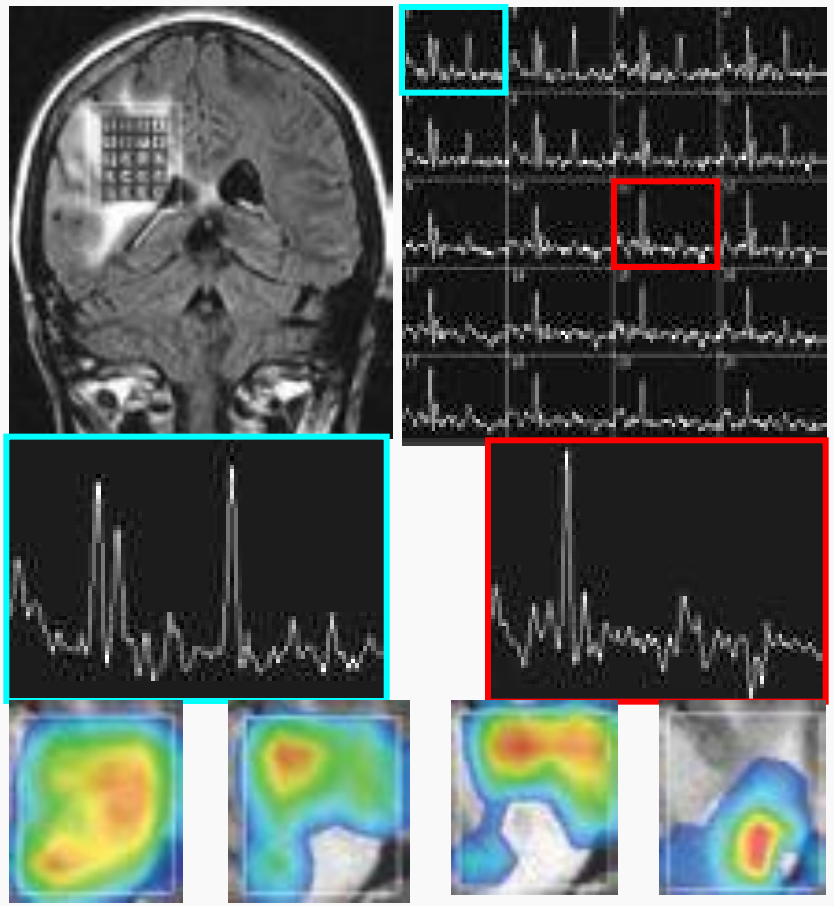

Cho Cr NAA Cho/Cr

A legfontosabb metabolitok

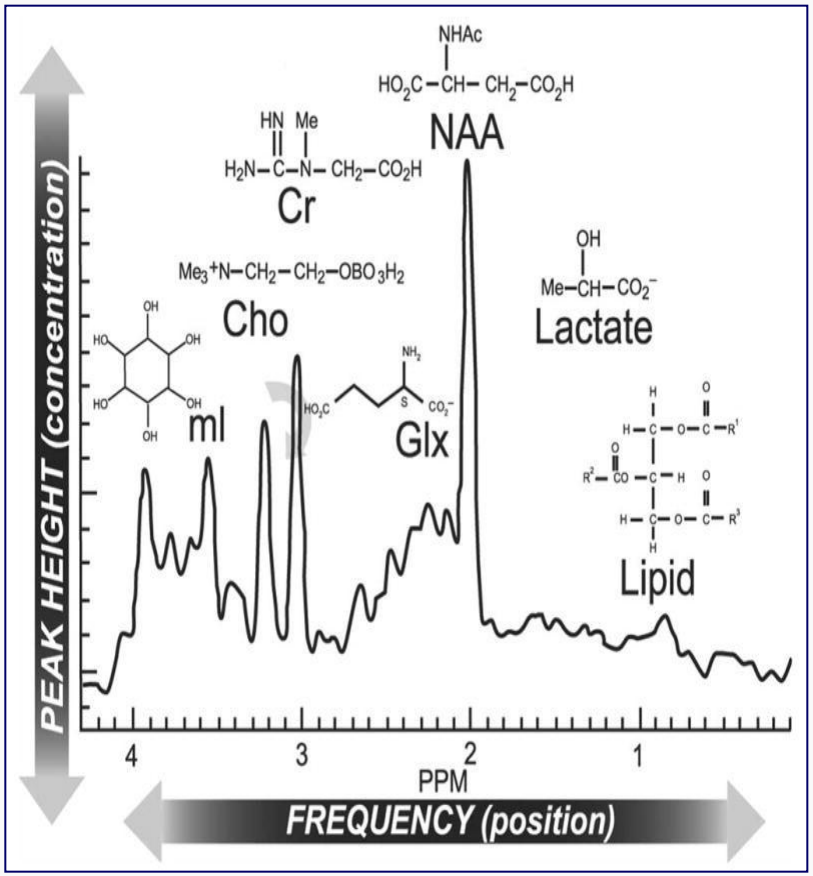

NAA: a neuronok életképessége, az axonok integritása

Cr: a neuroglia energiaraktára

Cho: membránok és mielin

Gln/Glu: neurotranszmitterek

mI: osmotikus szabályozó anyag, a glia proliferációt jelzi

Lac: kóros - necrosis, szövetkárosodás

Lip: kóros – fokozott membrán építés vagy lebontás

Aminosavak: kóros – bakteriális tályogok

Lin et al. NeuroRx® 2:197-214.

CANAVAN-BETEGSÉG (aminosav acs. zavar)
3 hetes csecsemő

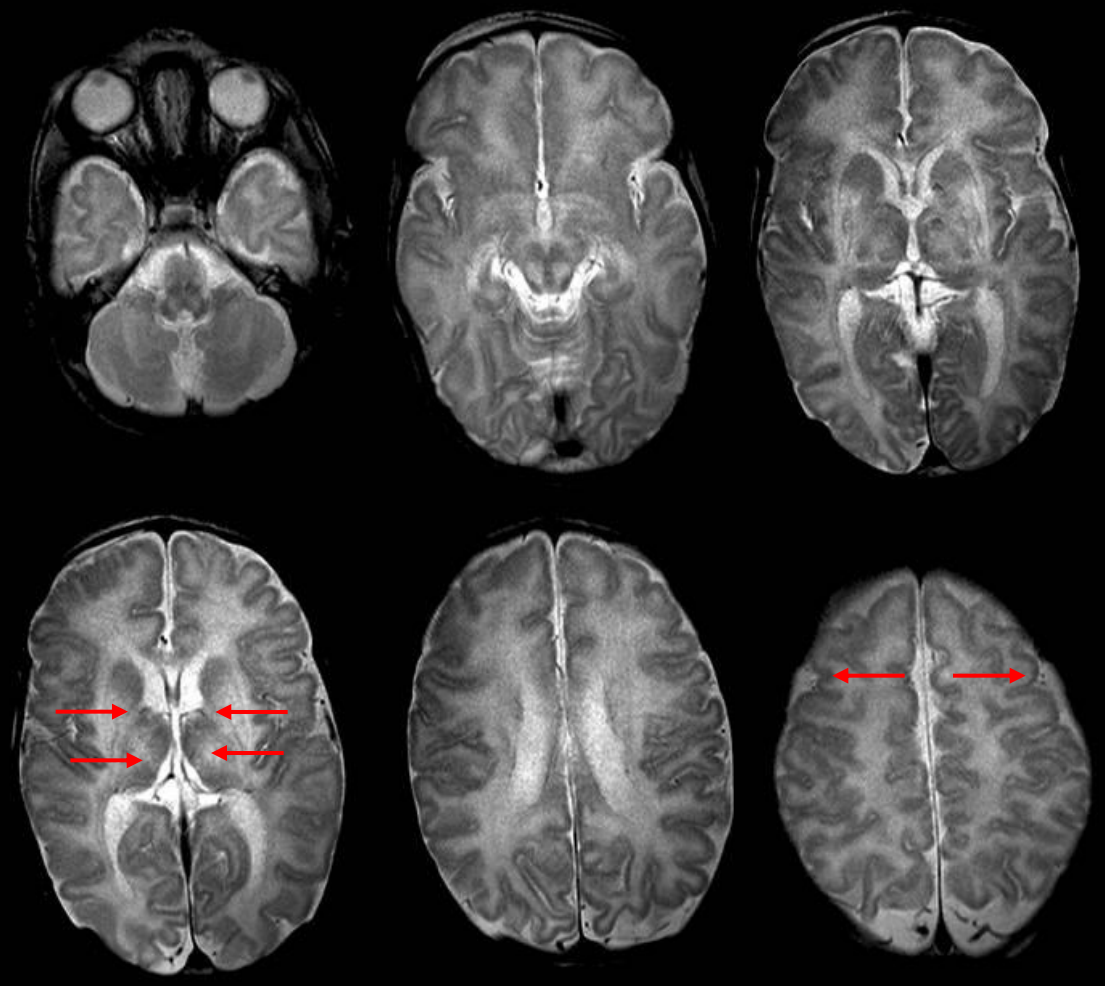

- Magas jel a pallidumban és thalamusban
- U-rostok érintettsége
- enyhe FÁ oedema

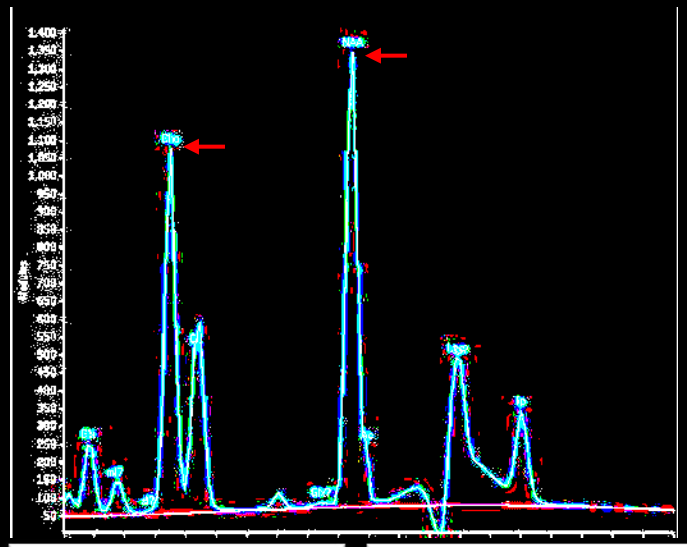

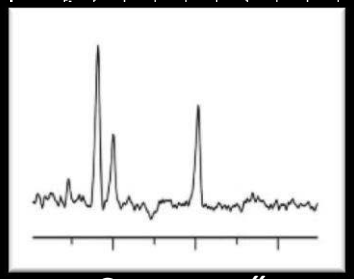

Csecsemő

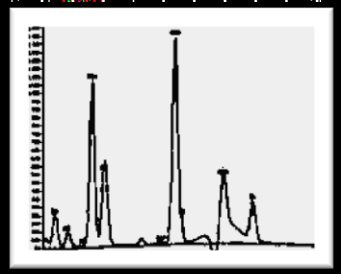

Felnőtt

DNT fiatal epilepsziás férfiban

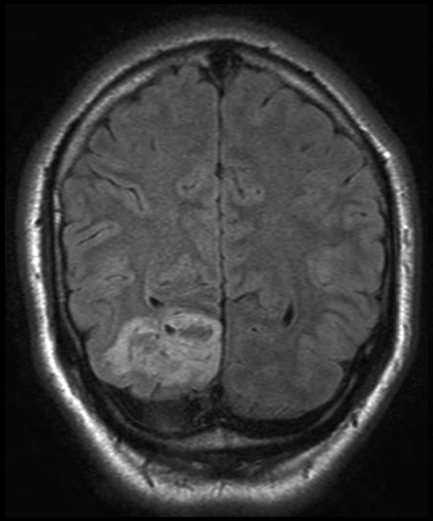

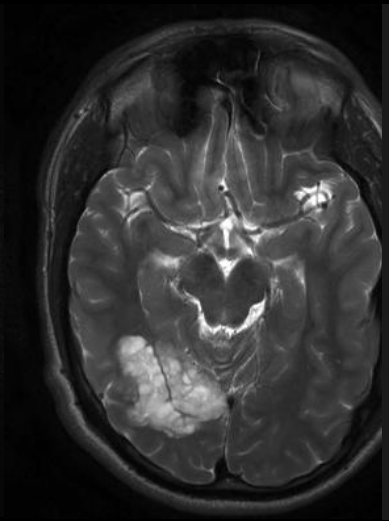

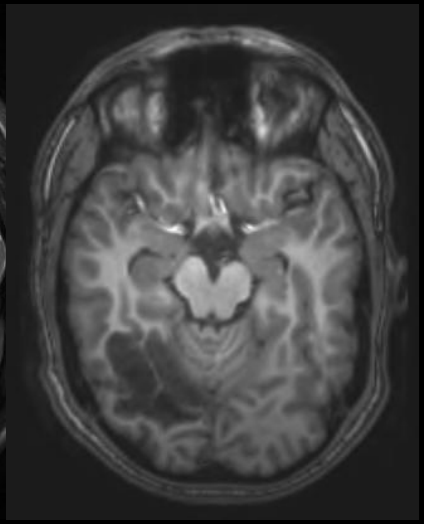

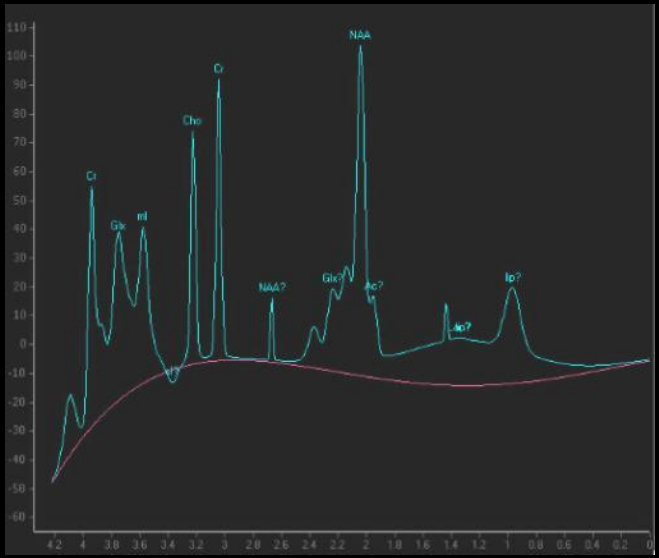

Cho/NAA=0,44

ADC=2,4±0,2

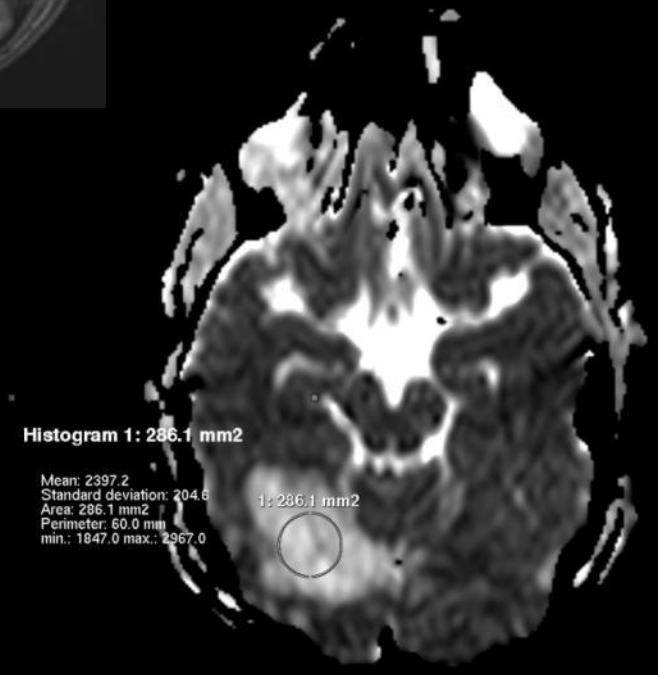

Rec. malignus tumor 2 éves gyermeknél

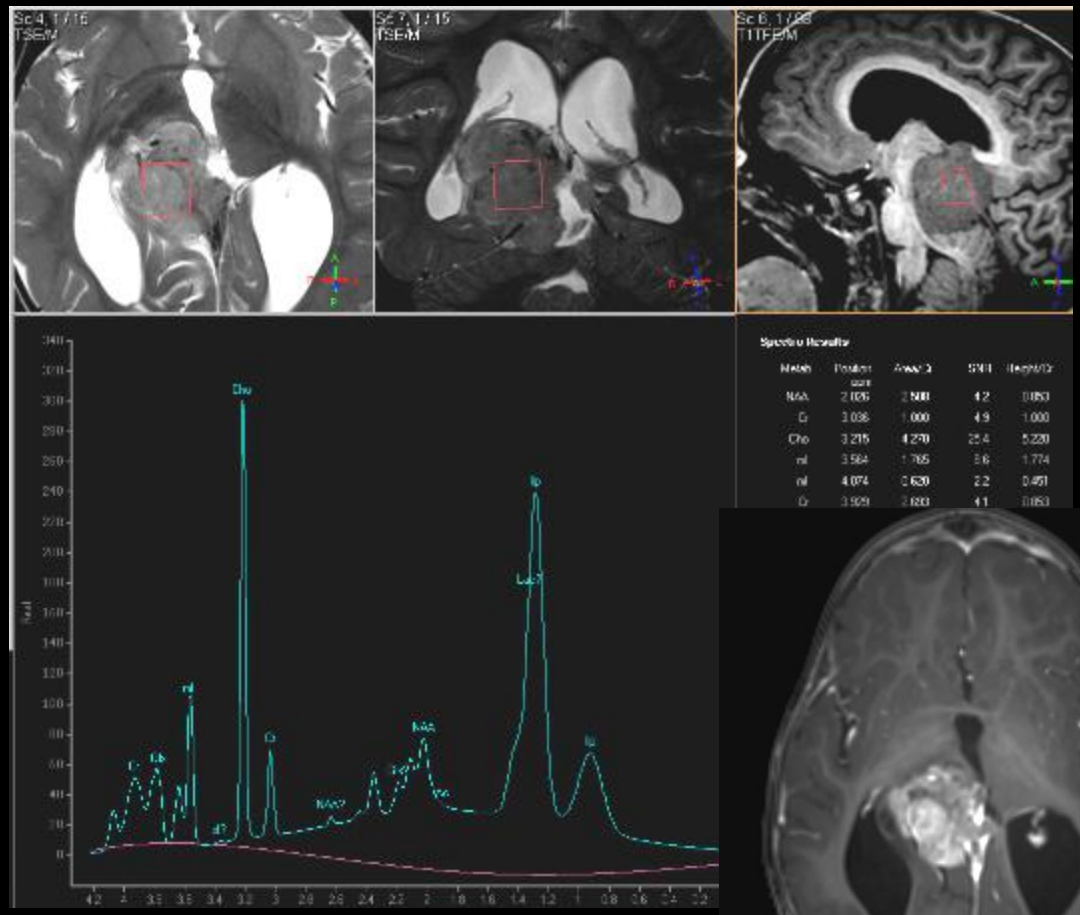

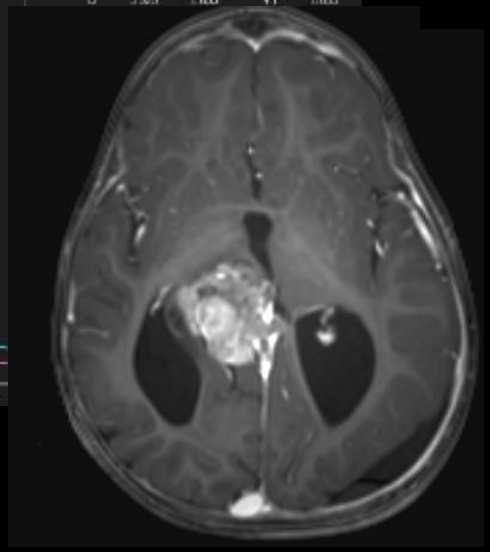

ADC=0,5 / 0,72

Cho/NAA=6,3

Alacsony malignitásúnak diagnosztizált astrocytomában a SV MRS magas Cho és Lac mellett alacsony NAA-t mutatott, a Lac jelenlétét a 3D MRS is igazolta. A szövettan mitózisokat és érújdonképződést talált, ami malignitásra utal. 9 hónappal a műtét után kontraszthalmozás, majd GBL.

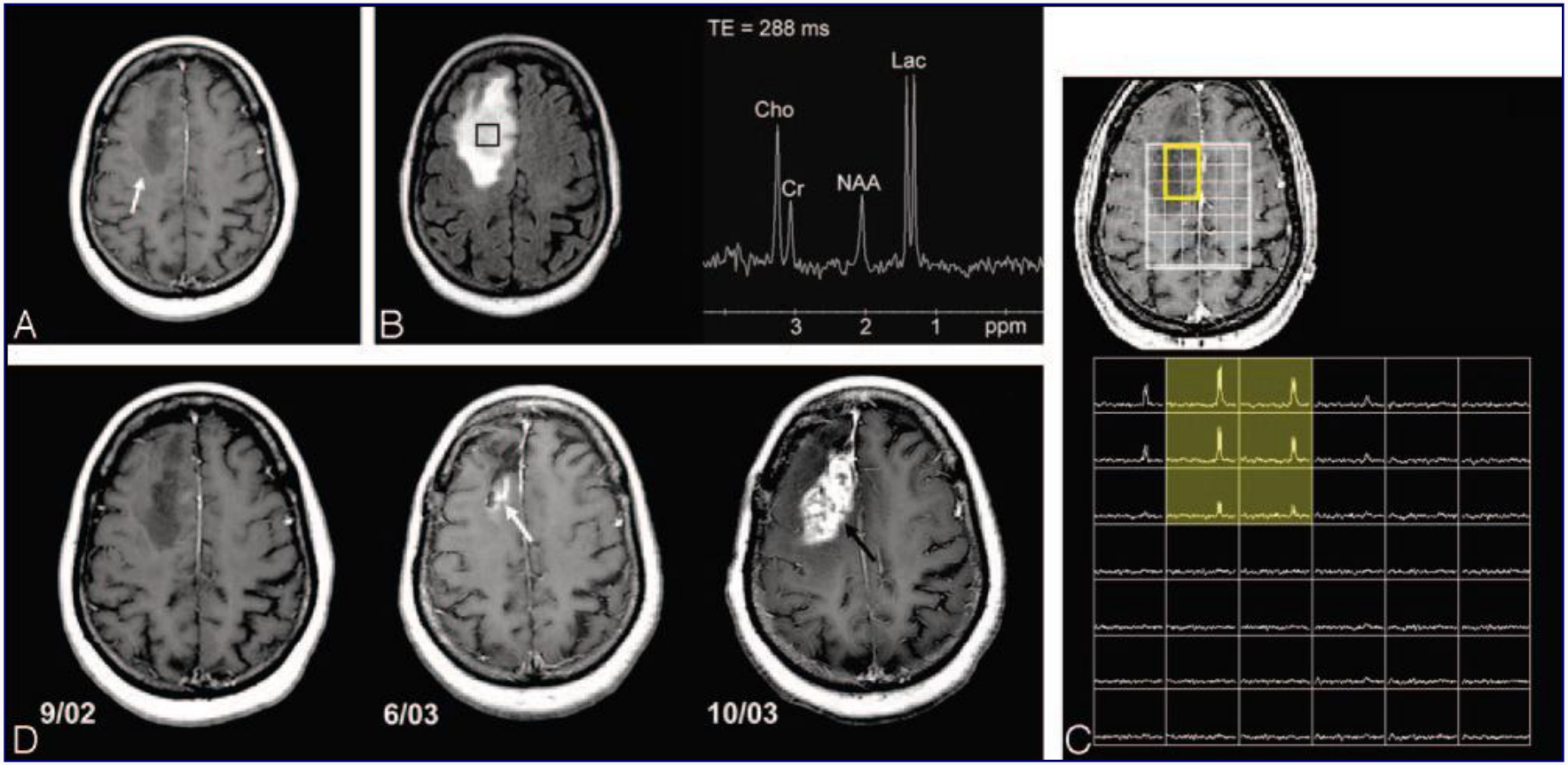

Cha, AJNR 2006, 27: 475-87

MÓDSZERTANI ALAPKÉRDÉSEK

1. Diagnosztikus algoritmusok
   1. Legkisebb biológiai és financiális áron elérni a legnagyobb diagnosztikus (és terápiás) hasznot
   2. Bizonyítékon alapuló orvoslás
2. Vizsgálati protokollok:
   1. Megfelelő ábrázolás
   2. Utánkövetés

KOPONYA VIZSGÁLATOK

1. KIR patológia: MR az első vizsgálat
2. Kivételként mégis CT az első
    1. AKUT STROKE-BAN (vérzés><ischaemia) – az MR egyenértékű!
    2. AKUT TRAUMÁBAN (csont, vér)
    3. Csontstruktúra elemzésre
    4. Ha az MR kontraindikált

Neurológiai-idegsebészeti tünetekkel jelentkező betegnél a javasolt első vizsgálat

a. Mindig a CT
b. Mindig a kétirányú koponya röntgen felvétel
c. CT-t soha nem alkalmazunk első lépésben
d. Az esetek túlnyomó részében az MR vizsgálat, akut stroke, akut trauma, MR kontraindikáció esetén rendszerint CT vizsgálat

???

Alap neuroradiológiai MR protokollok közepes és nagy térerőn.

- Alap koponya MR protokoll
- MR protokoll acut stroke-ban
- MR protokoll infectiókban
- MR protokoll sclerosis multiplexben
- MR protokoll dementiában
- MR protokoll epilepsziában
- MR protokoll a hypophysis vizsgálatára
- MR protokoll a belső fül vizsgálatára

Néhány fontos megjegyzés…

- Értsük a klinikai kérdést!
- Klinikai kérdés és vizsgálati terv
- Vizsgálati terv és az eredmény hasznosulása
- Az értő klinikus (és betege) megfelelő kiszolgálása
- Protokoll: segítség, nem korlát

TÜNETEK ÉS ANATÓMIA:
Kallmann-szindróma: szaglászavar és hypogonadotrop hypogonadismus

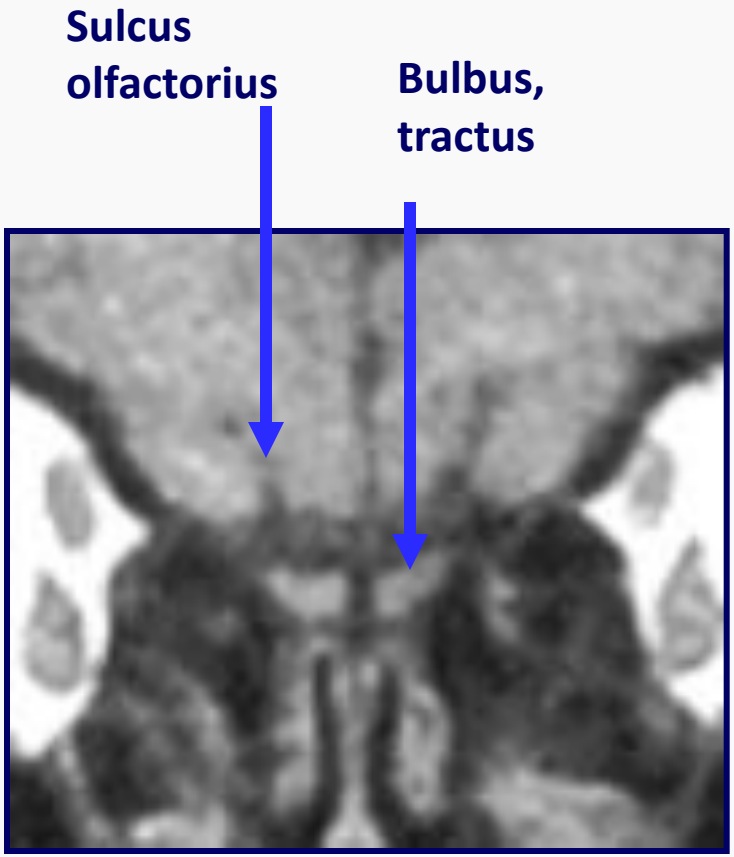

Hypo/aplasia, a hypophysisben is

Alap koponya MR protokoll

- Cél: általános áttekintés
  - az agyról
  - a liquorterekről
  - a koponyáról
  - a koponyaalapról (beleértve a sinusokat, a sellát, a mastoidokat, a csontos pyramist)
  - a craniospinalis átmenetről
- Szekvenciák:
  - szagittálisT1
  - axiális FSE T2
  - axiális FLAIR
  - axiális DWI és ADC
  - axiális GRE T2*/SWI
  - koronális zsírszuppressziós T2

Miért kell dementiában képalkotó vizsgálat?

1. Műtéti szempontból jelentős elváltozások (subduralis, intracerebralis haematoma, tumorok, így gliomatosis diffusa, lymphoma, frontalis meningeoma) kimutatása (<1%)
2. Temporomedialis atrophia (főleg hippocampus és gyrus parahippocampalis) kimutatása. Az Alzheimer-kór specifikus jele, hiánya nem zárja ki az AD-t.
3. Fokális atrophia (frontalis, occipitalis, szimmetrikus vagy aszimmetrikus) kimutatása
4. Vascularis elváltozások kimutatása
    1. Nagyér infarctusok
    2. Lacunaris infarctusok
    3. Fehérállományi elváltozások

MR protokoll dementiában

- **Cél:**
  - **műtétileg kezelhető elváltozások kimutatása (sajnos, <1%)**
  - **ischaemiás laesiók kimutatása**
  - **a hippocampusok, az entorhinalis és perirhinalis cortex értékelése**
  - **az atrophia értékelése az adott időpontban**
  - **az atrophia értékelése longitudinálisan**

- **Szekvenciák:**
  - **axiális FLAIR**
  - **axiális GRE T2***
  - **axiális DWI és ADC**
  - **koronális T2 3-4 mm a hippocampusra merőlegesen**
  - **T1 3D-GRE volumetriával és összehasonlítás az előző, azonos protokoll szerint készült vizsgálattal**
  - **Kiegészítésként vagy kérdéses esetekben:**
    - **MR angiográfia**
    - **MRS**

A dementiában végzett képalkotó vizsgálat

a. Felesleges, mert a betegen úgysem lehet segíteni.

b. CT vizsgálat legyen, mert az minden lényeges információt tartalmaz.

c. Vascularis malformatio kizárását célozza.

d. A ritka műtéttel kezelhető elváltozások kizárása mellett elsősorban a cerebrovascularis kórképek, illetve a focalis atrophiák kimutatását szolgálja.

???

Alzheimer-kór: Scheltens skálája

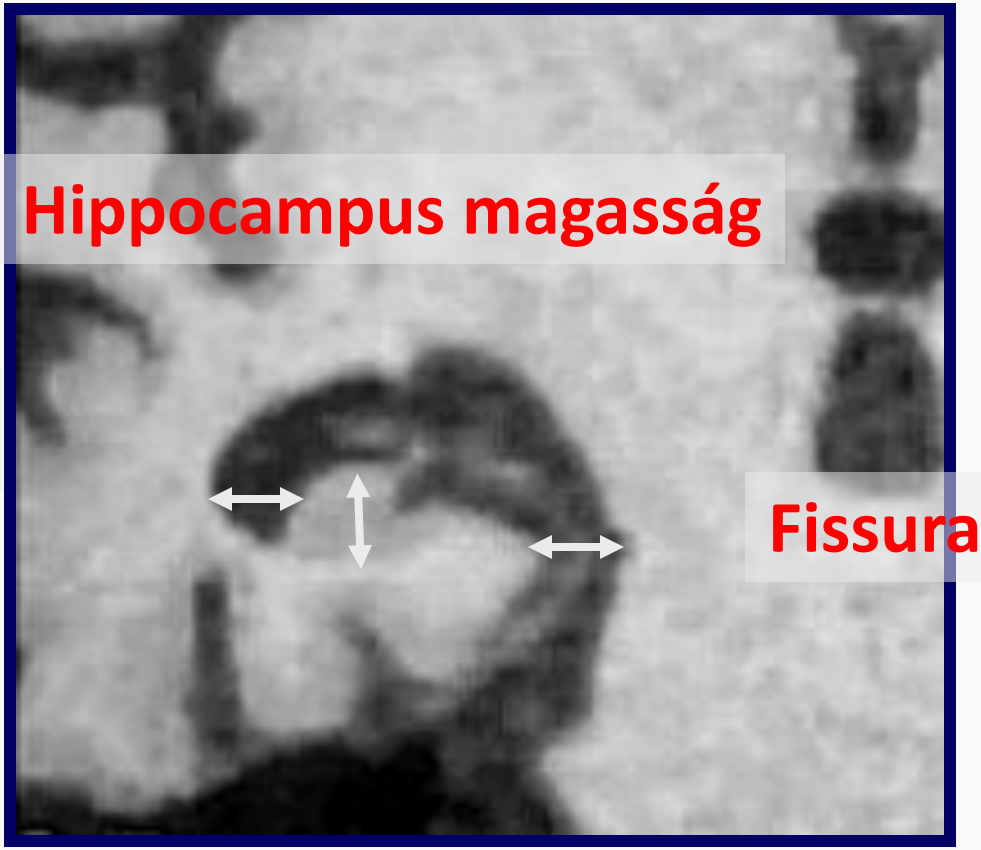

Alzheimer-kór: Scheltens skálája

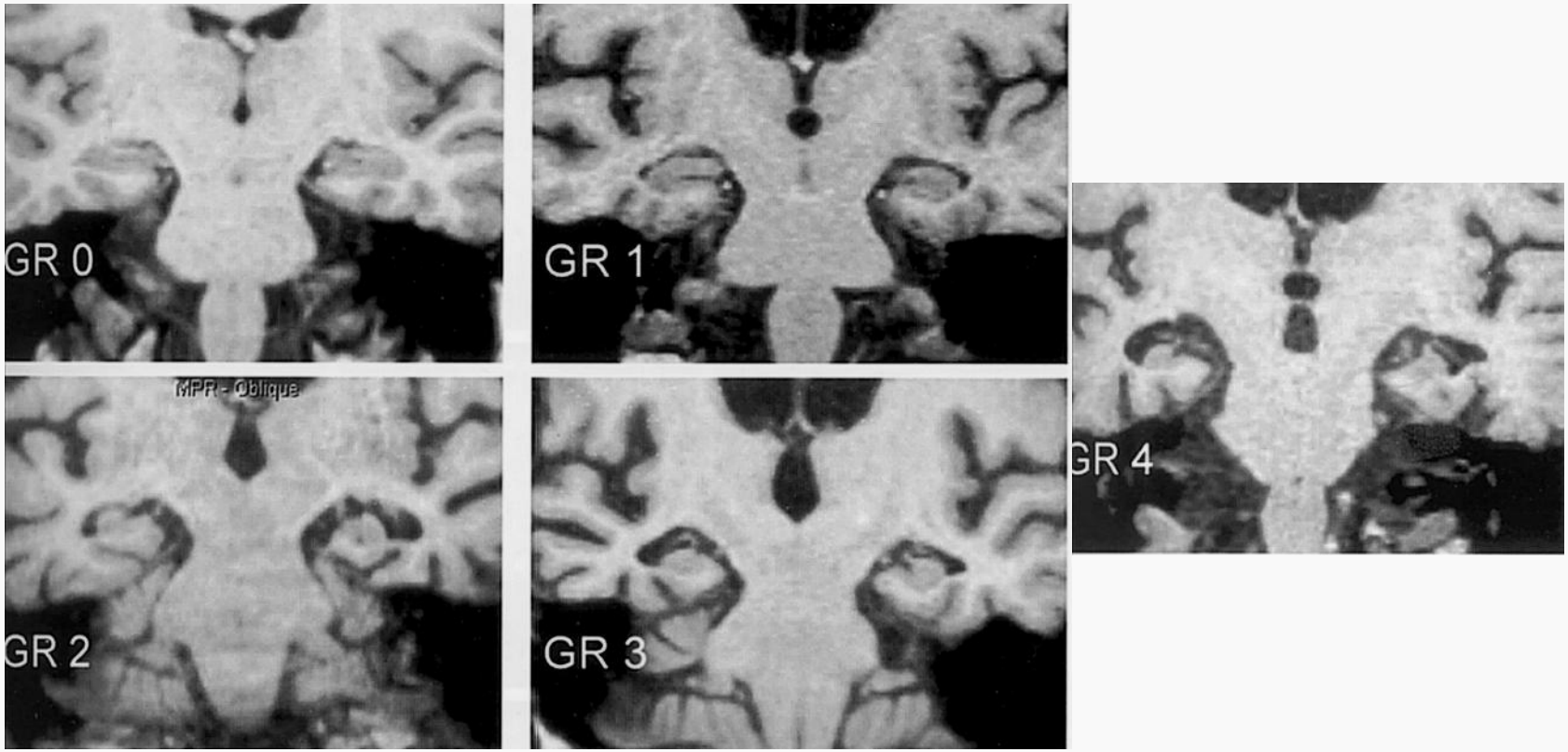

Valk J, Barkhof F, Scheltens P, 2002

Volumetria, szubtrakció, MRS

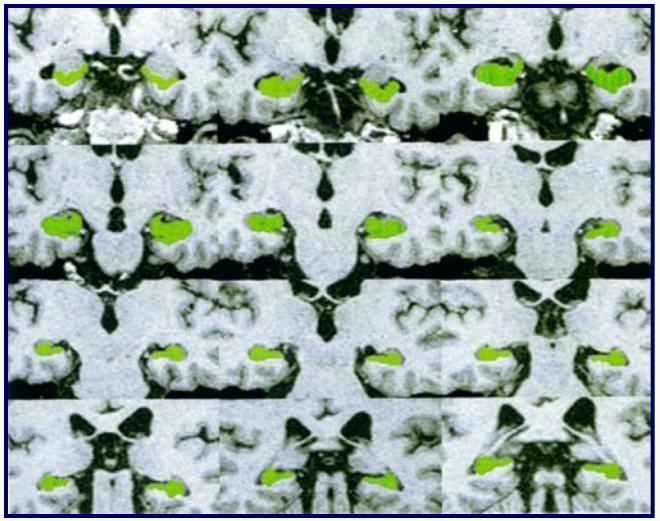

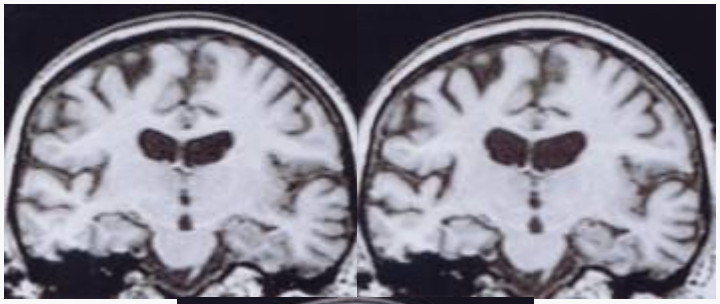

- NAA CSÖKKEN
- CHO CSÖKKEN
- MIOINOZITOL NŐ

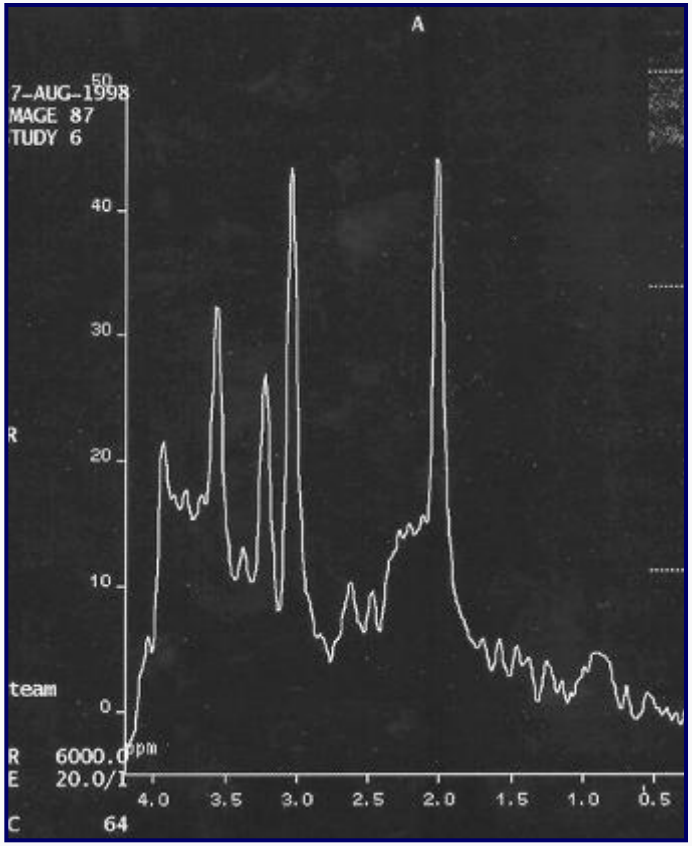

Valk J, Barkhof F, Scheltens P, 2002

Alzheimer-kór: progresszió

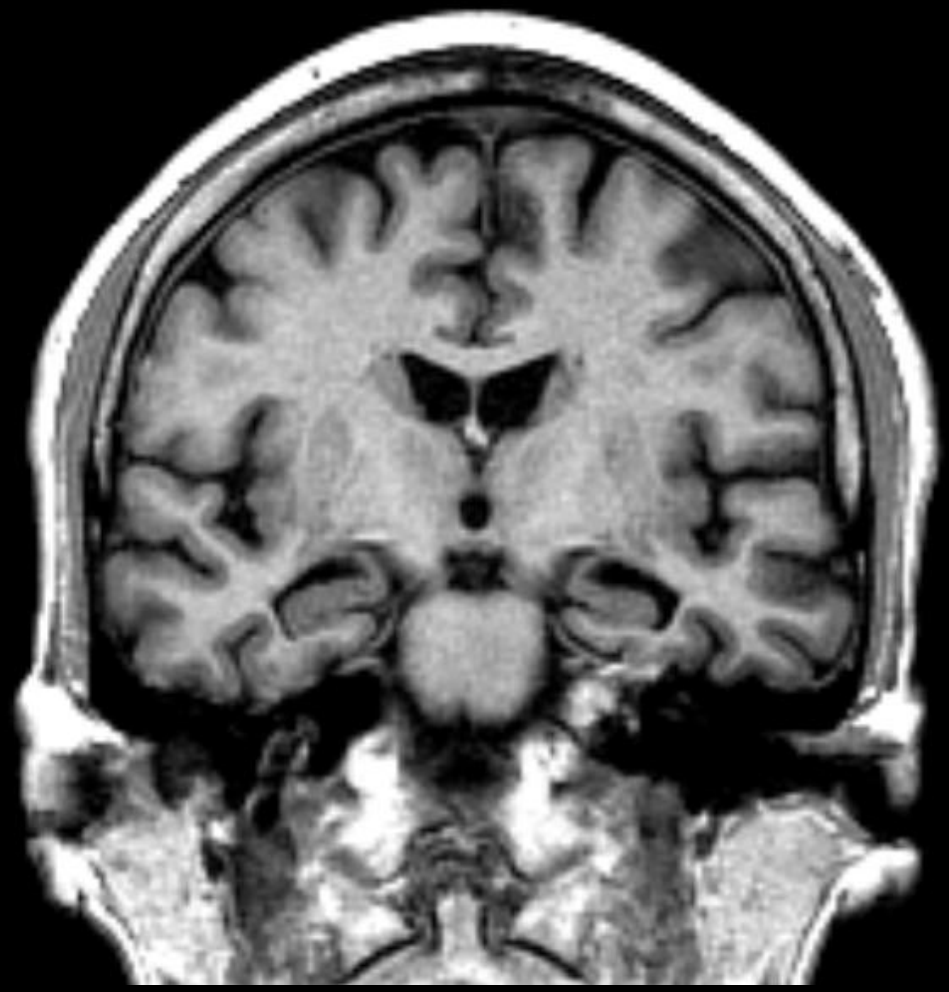

Kiindulás

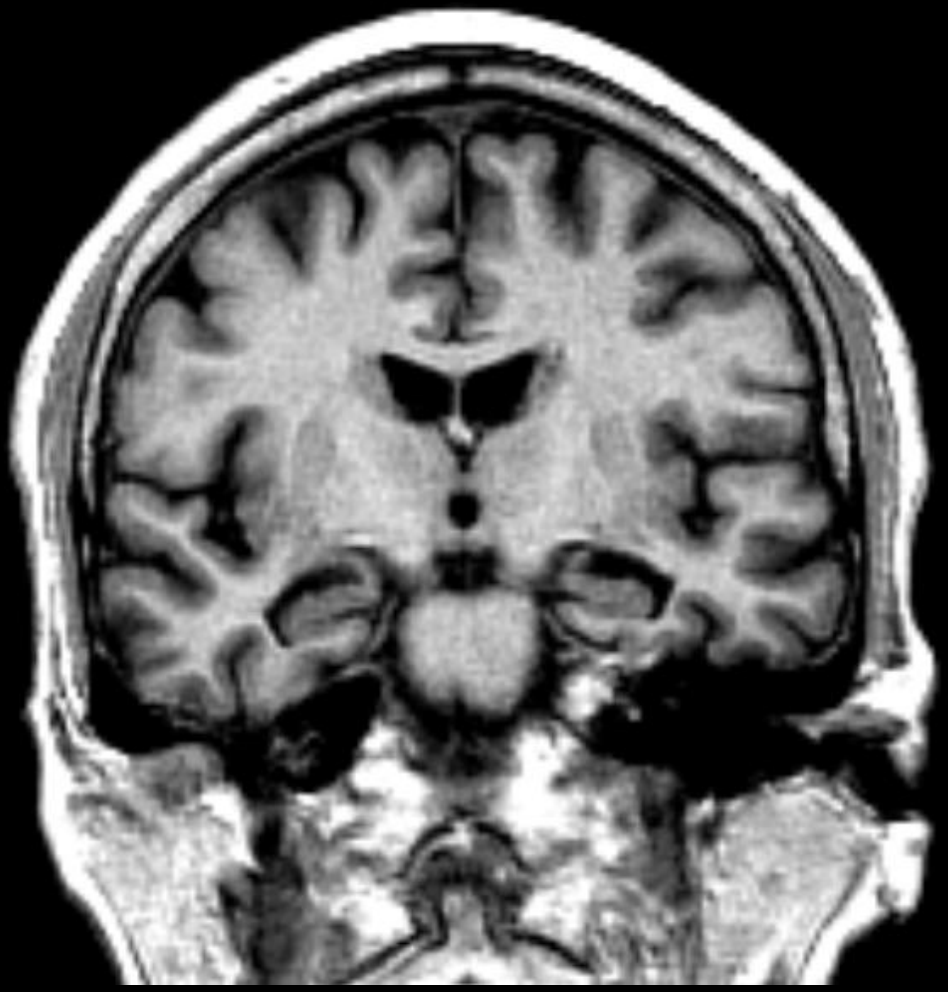

1 év múlva

Vascularis elváltozások kimutatása: CADASIL

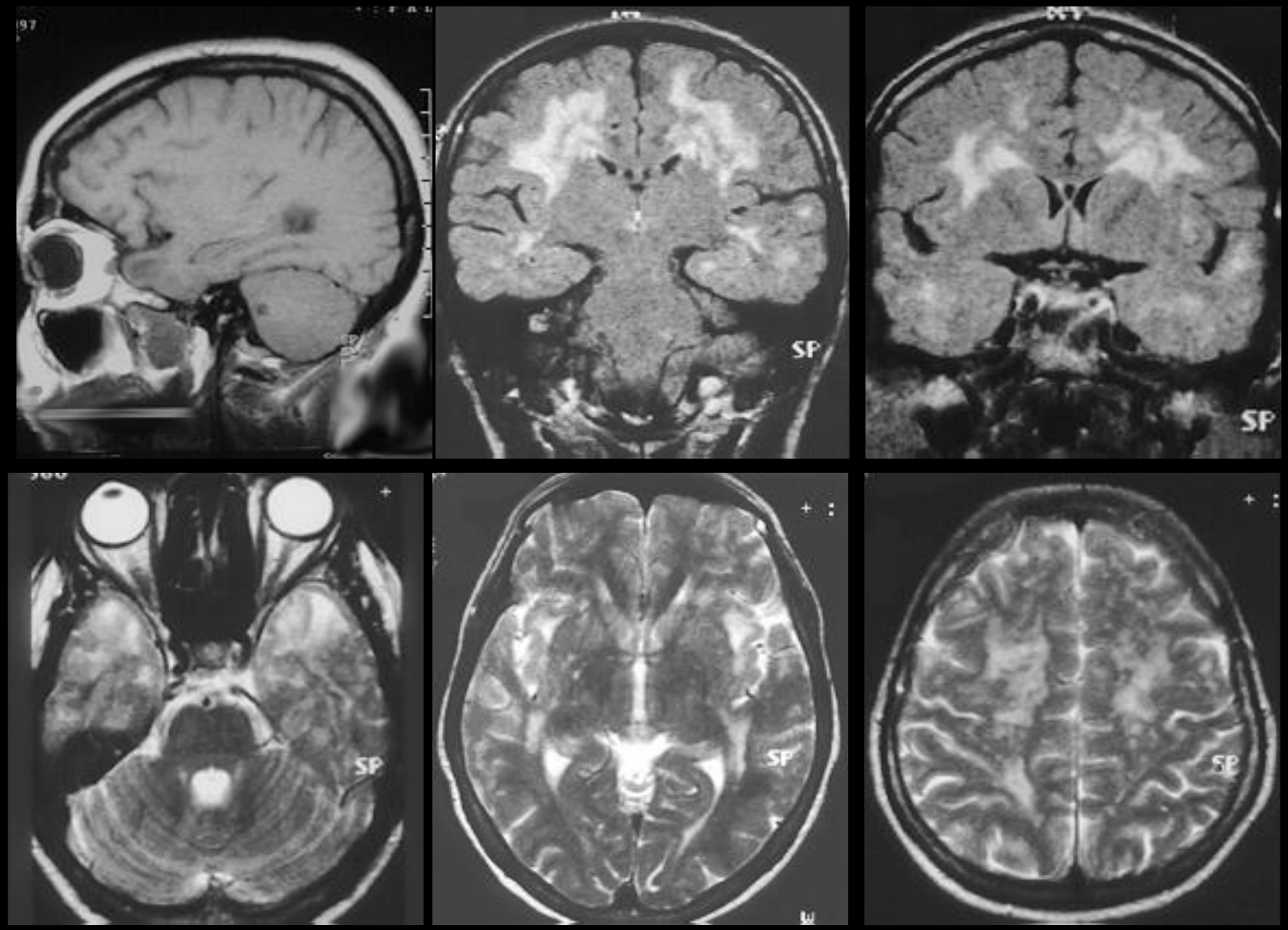

Fokális atrophia : progressiv dementia, semanticus aphasia

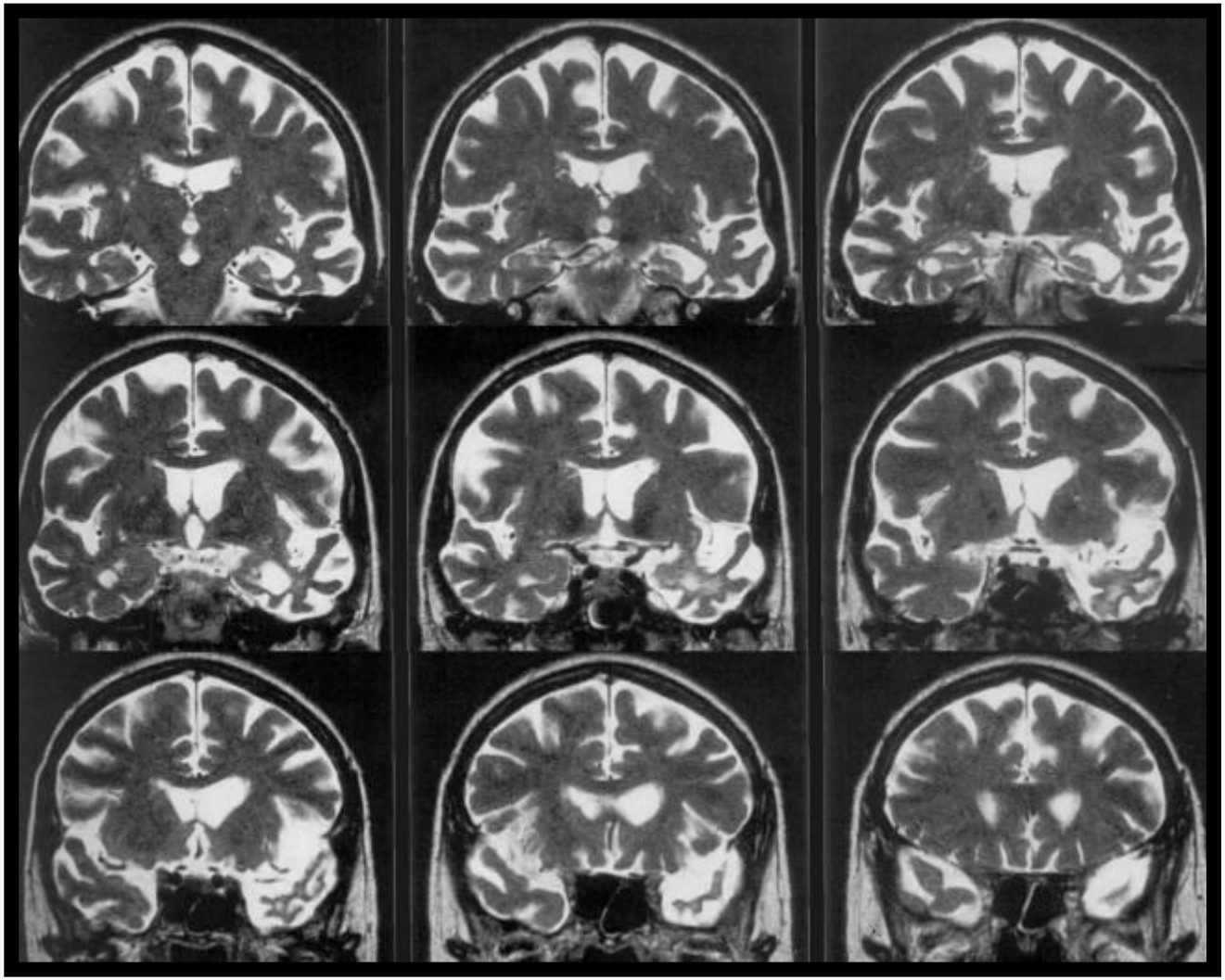

Valk J, Barkhof F, Scheltens P, 2002

Fokális atrophia kimutatása: Pick (frontotemporalis lobaris degeneratio)

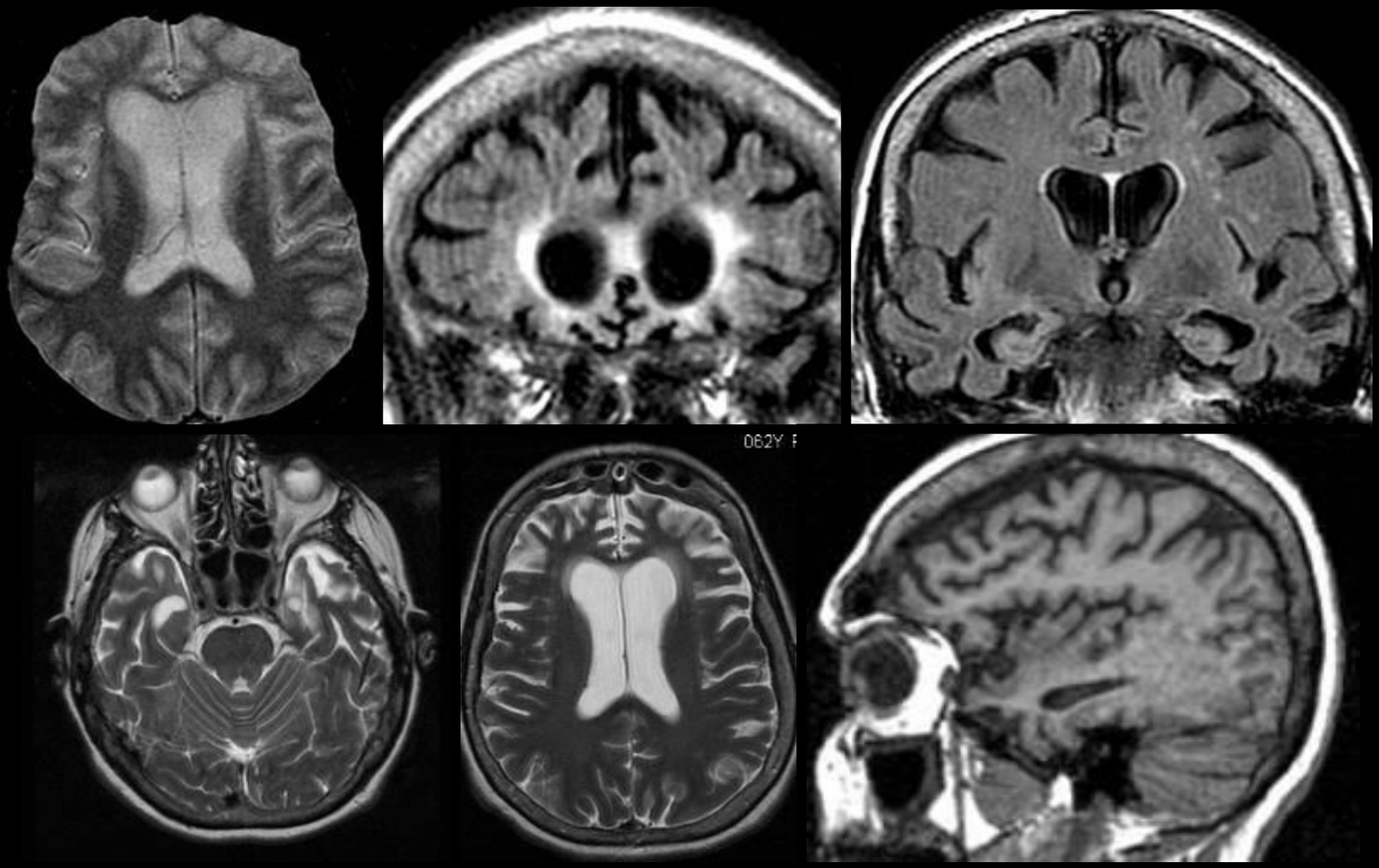

FOKÁLIS ATROPHIA:
corticobasalis degeneratio

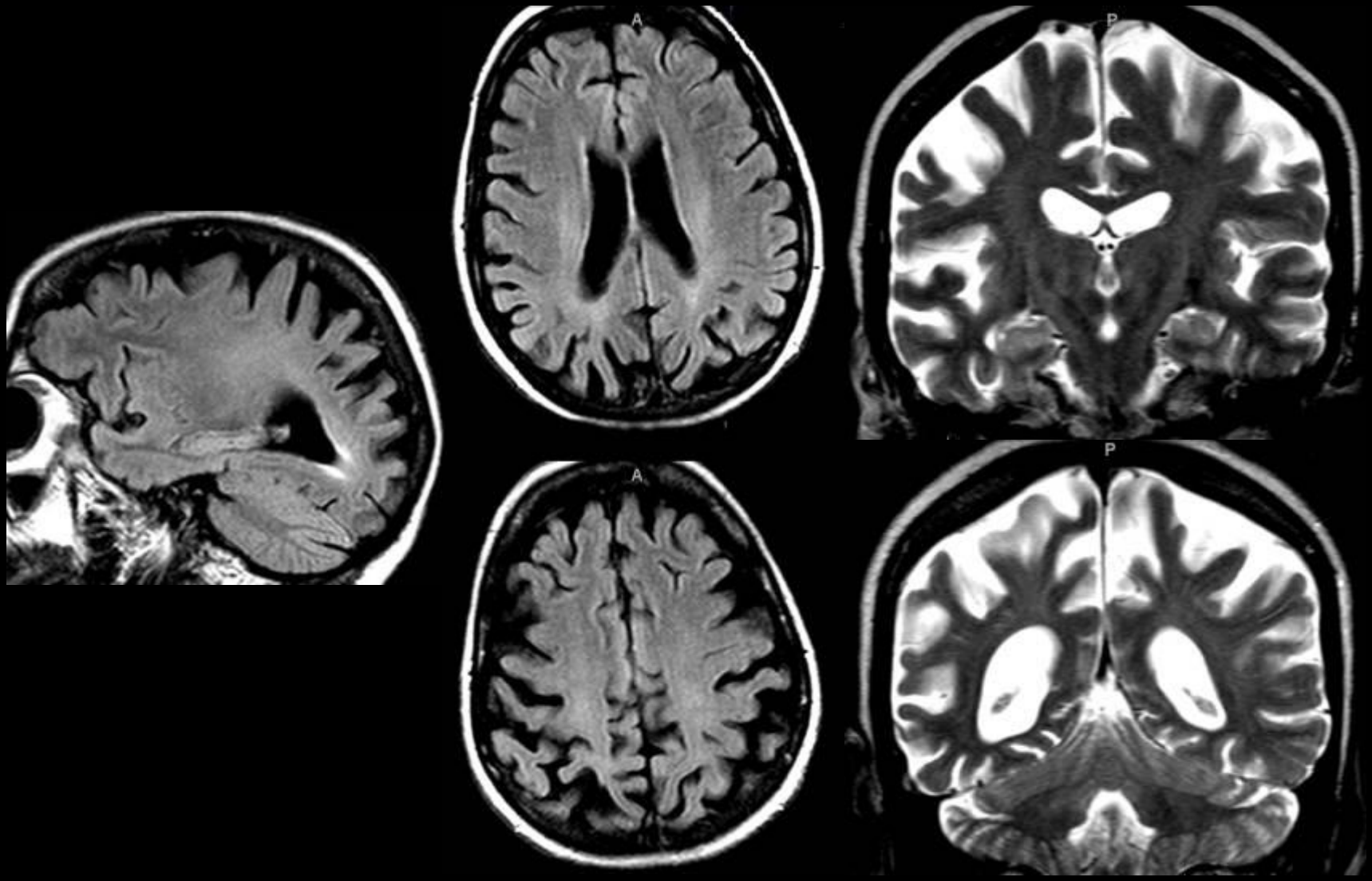

Összefoglalás

- Tudjuk, hogy mit várnak el tőlünk!
- Ismerjük az eszközünket, előnyeit, hátrányait, veszélyeit!
- Végezzünk olyan vizsgálatot, amely alkalmas a feltett kérdés megválaszolására!
- A kontroll is fontos eszköz!