A nyaki lágyrésztumorok képalkotó szempontjai

Dr. Léránt Gergely

Dr. Gődény Mária

Országos Onkológiai Intézet

Anatómia

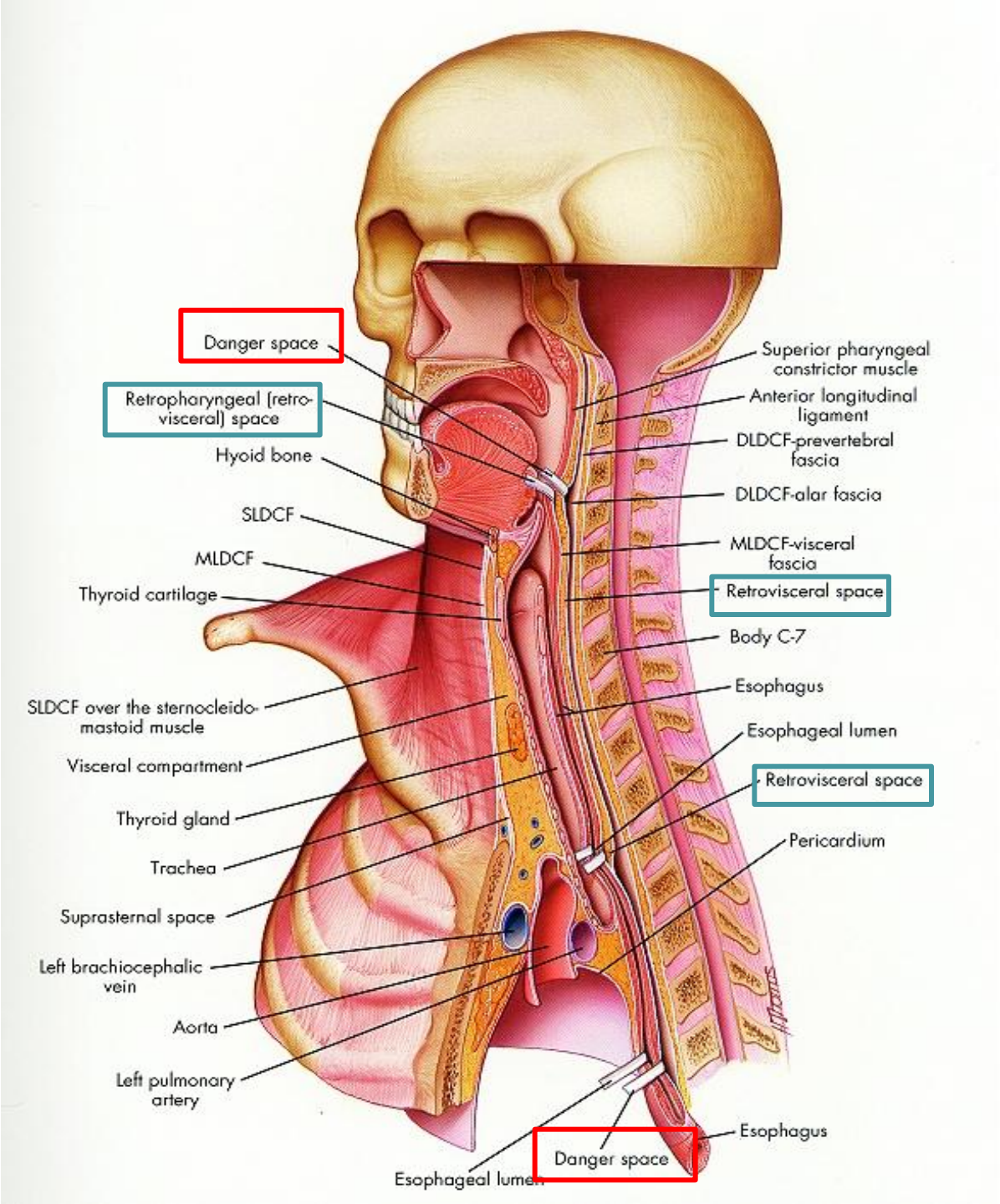
Danger space
Retropharyngeal (retro-visceral) space
Hyoid bone
SLDCF
MLDCF
Thyroid cartilage
SLDCF over the sternocleido-mastoid muscle
Visceral compartment
Thyroid gland
Trachea
Suprasternal space
Left brachiocephalic vein
Aorta
Left pulmonary artery
Superior pharyngeal constrictor muscle
Anterior longitudinal ligament
DLDCF-prevertebral fascia
DLDCF-alar fascia
MLDCF-visceral fascia
Retrovisceral space
Body C-7
Esophagus
Esophageal lumen
Retrovisceral space
Pericardium
Esophagus
Danger space
Esophageal lumen

Anatómia

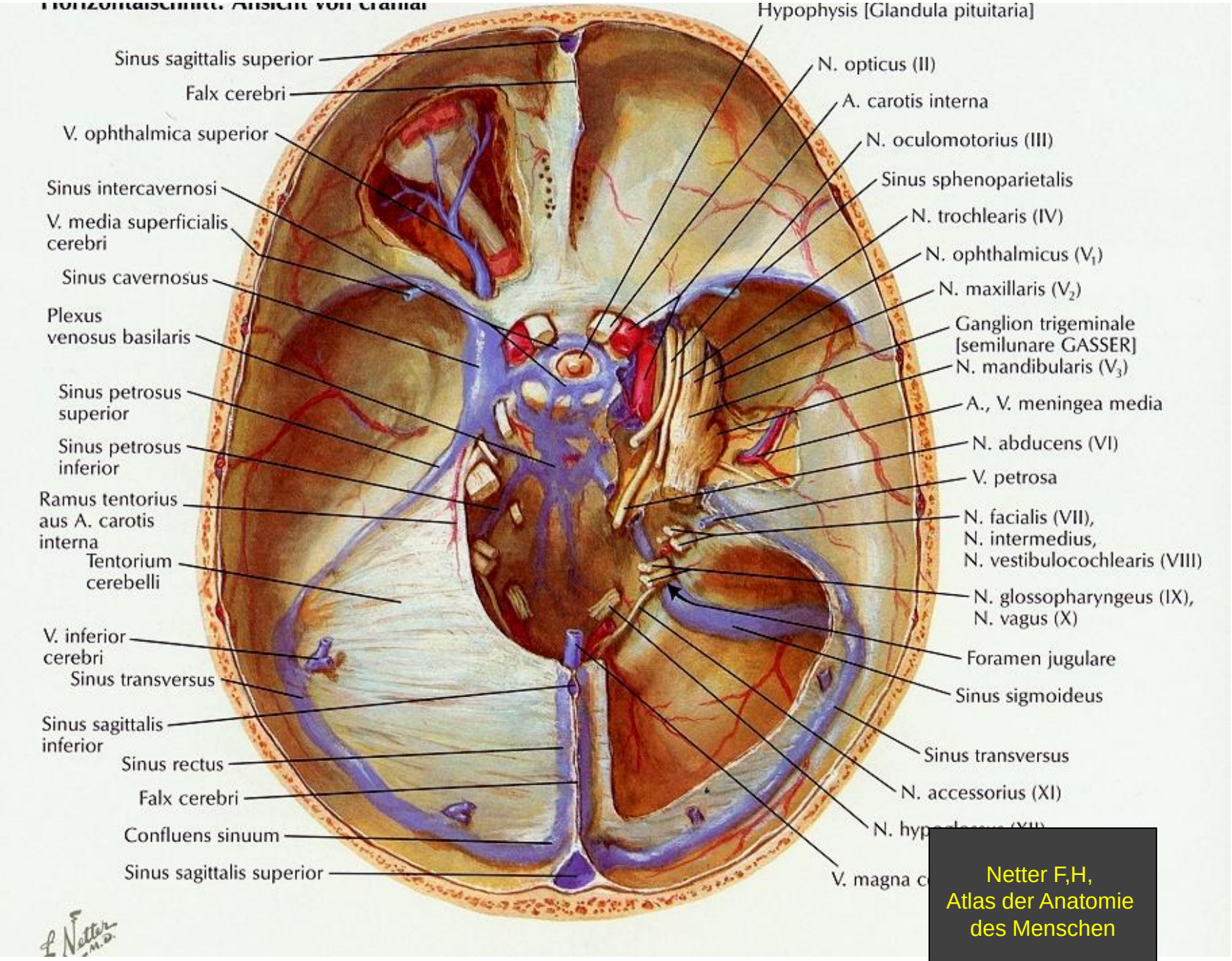

Netter F,H,
Atlas der Anatomie
des Menschen

Fej-nyak rák

- ✓ **GYAKORI** fej-nyak daganat: **LAPHÁMRÁK**
  - ✓ **Szájüreg**
  - ✓ **Szájgarat**
  - ✓ **Algarat**
  - ✓ **Gége**

90%

- ✓ **RITKA** fej-nyak rák
  - ✓ Orrgarat
  - ✓ Orr- és melléküregek
  - ✓ Nyálmirigyek

- ✓ **ANATÓMIAILAG** a fej-nyaki régióban, egyéb szervekből is kiindulhat
  - ✓ Bőr-
  - ✓ Lágyrész- és csont-
  - ✓ Pajzsmirigy, mellékpajzsmirigy daganatok

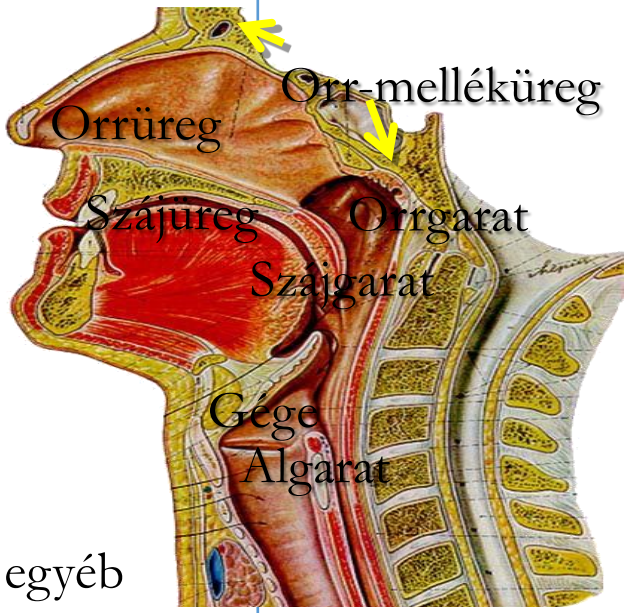

Fej-nyak **LAPHÁMRÁK** TH stratégiája

- **KORAI, I-II stádium:** 5 éves túlélés 75-90% **OP/ RTh** *(KTh-t NEM)*
- **ELŐREHALADOTT, III-IV stádium: KOMBINÁLT TH**
  - OPERÁBILIS: 5 éves túlélés ~20-60% OP + posztop (K)RTh
  - NEM OPERÁBILIS: 5 éves túlélés <20%
    - KRTh, reziduum: salvage OP
    - Indukciós KTh 2-4 ciklusban, majd KRTh
- **RECIDIVA és/vagy TÁVOLI ÁTTÉT: palliatív KTH:** túlélés 6-9 hó

  + lokálisan RT

Fej-nyak daganatoknál alkalmazott képalkotói módszerek

- Hagyományos rtg.: nyelési vizsgálat, mandibula panoráma felv.
- **UH**: nyaki terime, PM, nyálmirigyek, nycs, **vezérelt biopszia**
- **CT** (≥16MDCT)
- **MP-MRI** (≥1.5 T MR) anatómiai és funkcionális információval
- **PET/CT:** teljes test metabolikus információ, Met., Szinkron TU, TH hatékonyság, ismeretlen primér TU
- **PET/MR: ! ?**
- DSA: érellátás pontosítása, TH

TU - MDCT vizsgálati protokol

- **Arckoponya**
  - Mindhárom fő síkban
  - Szeletvastagság (rutin: 3mm, bázis coronalis sikban: 2 mm)
  - Lágyrész, csont algoritmus
  - Kontrasztanyagos széria (Natív szerkezeti analízishez, MR után)
- **Nyaki lágyrész**
  - Vizsgálandó régió: koponya bázistól – tracheabifurkációig
  - Mindhárom fő síkban
  - Szeletvastagság (3mm)
  - Kontrasztanyagos széria (350 mg/ml, Flow:2ml/sec, késleltetés: 60 sec)

1.5 - 3T MP-MRI vizsgálati protokol

Axial T2 STIR	Multiplanáris szeletek, Multiparametrikus sequentiák, Natív-, KA-os mérések, HR - Anatómiai-, Funkcionális információ
Axial T1- w	
Coronal T2 STIR	
Coronal T1- w	
Sagital T2 -w	
Axial T2-w kis FOV a lézióról (HR)	
DW - „b" értékek: 0-500-1000, ADC, e-ADC	
DCE-MRI 80 fázissal (1120 kép), FSPGR (Fast spoiled gradient echo)	
coronal, axial, sagital – T1-w kontrasztanyaggal, zsír elnyomással	

TU ! - Multiparametrikus MRI (MP-MRI)

(native T1-,T2-w, CE-T1FS, DW-, DCE-MRI)

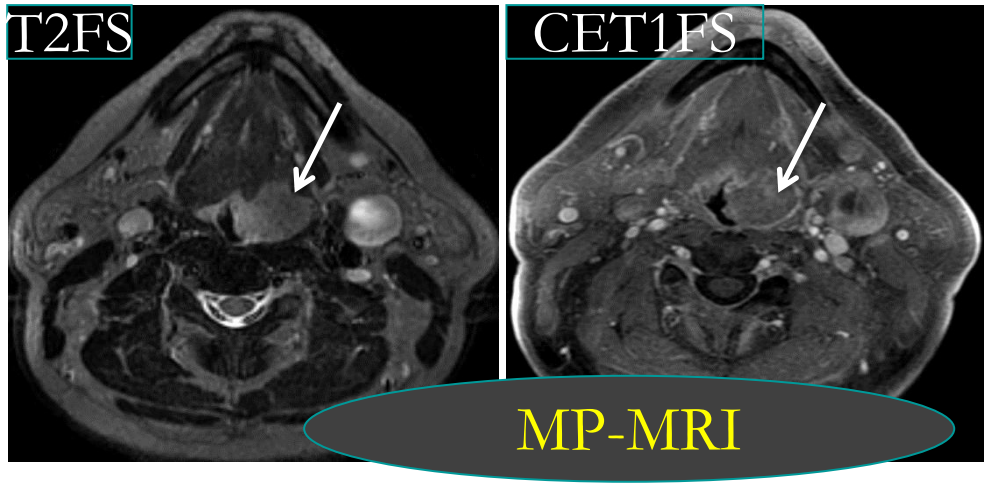

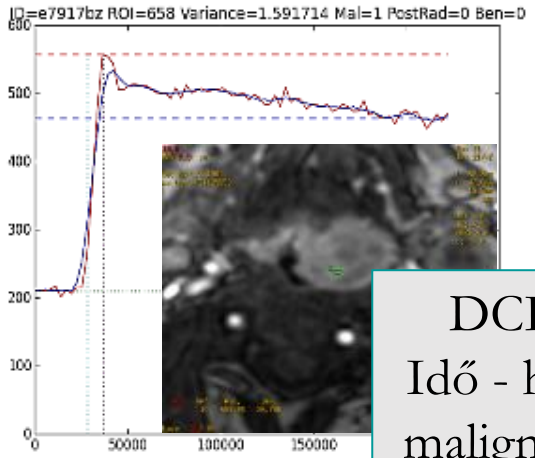

DCE-MRI
Idő - halmozás
malignus görbe

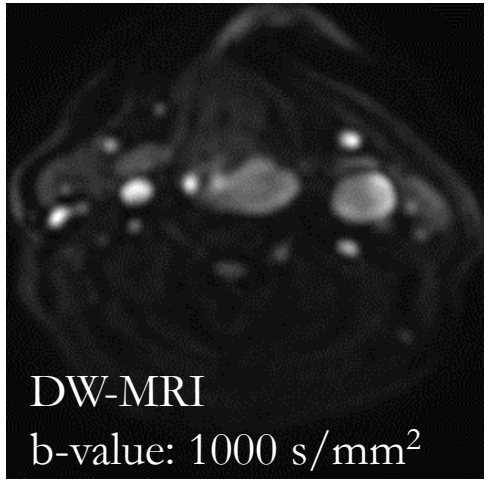

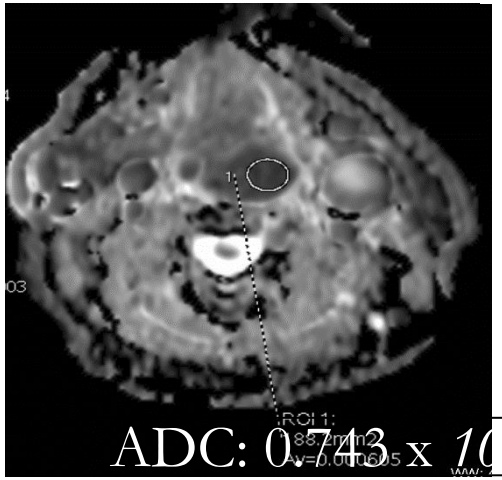

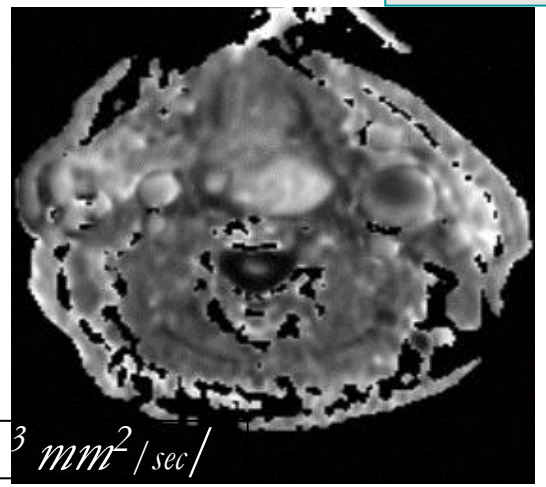

Diffúzió gátlás – qualitatíve és quantitative jelei

Képalkotók TH-t meghatározó, TNM-rendszerben osztályozott PROGNOSZTIKAI faktorokat vizsgálnak

- **„T”** mérete / invázió mélysége & kiterjedése & lokalizációja

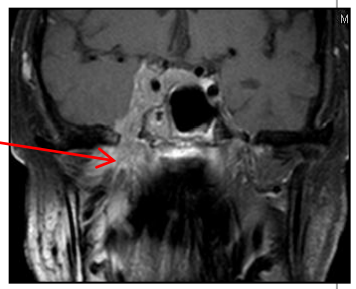

- **„N”** méret, szám, hely (regió),
  - *extracapsularis TU terjedés*

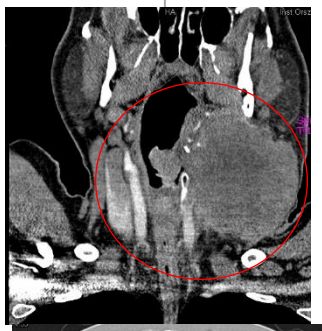

- **„M”** : tüdő & csont (máj & agy „M” ritk

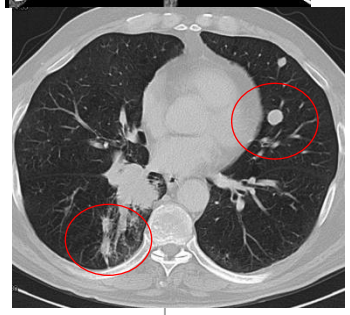

  - mediastinalis N met. = távoli M, kivéve felső mediastinumban

N VII szint

  - „M” rizikó – jobban függ „N”-től, mint a „T” statustól

TNM 8. - 2017 január 1. -től
a fej nyaki régióban történt változások

- **Új klasszifikáció: *p16 pozitív oropharyngeális*** daganatokra. Azokra a daganatokra vonatkozik ahol p16 „overexpresszió” van.
- **Új klasszifikáció: *ismeretlen primer tumor N stádiuma***
- **Új klasszifikáció: *bőr laphárcarcinoma***
- **Jelentős módosítás – ajak-, szájüregi tumoroknál a méret mellett mélységi infiltráció is stádium meghatározó**
- **Jelentős módosítás -** minden régióban a **nyirokcsomókra patológiai és klinikai klasszifikáció** került meghatározásra és az **extranodal terjedés** stádium meghatározóvá vált
- **Jelentős módosítás** - **nasopharyngeális és pajzsmirigy** daganatok stádiumában,



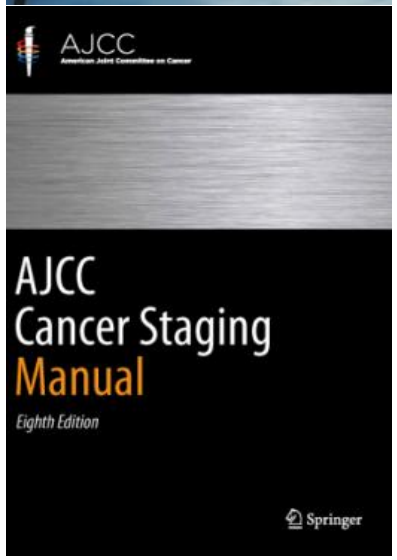

Epipharynx carcinoma -TNM 8.

JELENTŐS

TU Méretet nem veszi figyelembe

Tumor terjedésén alapul

- T1: a tumor a nasopharynxra korlátozódik, vagy
  Oropharynxba és/vagy az orrüregbe terjedhet

- **T2: Parapharyngealis tumorterjedés kiszélesítése**
  beletartozik a postero-lateralis infiltráció is,
  m. pterygoideus med., -lat., m. prevertebralis

- **T3: Csontba terjedés -** koponyabázison, nyaki gerinc-pterygoid-, orrmelléküregek régióiban

- **T4: Intracranialis terjedés, agyidegek érintettsége, orbita, m. pteryg. lat. túli terjedés, hypopharynx infiltratioja**

T4

MR

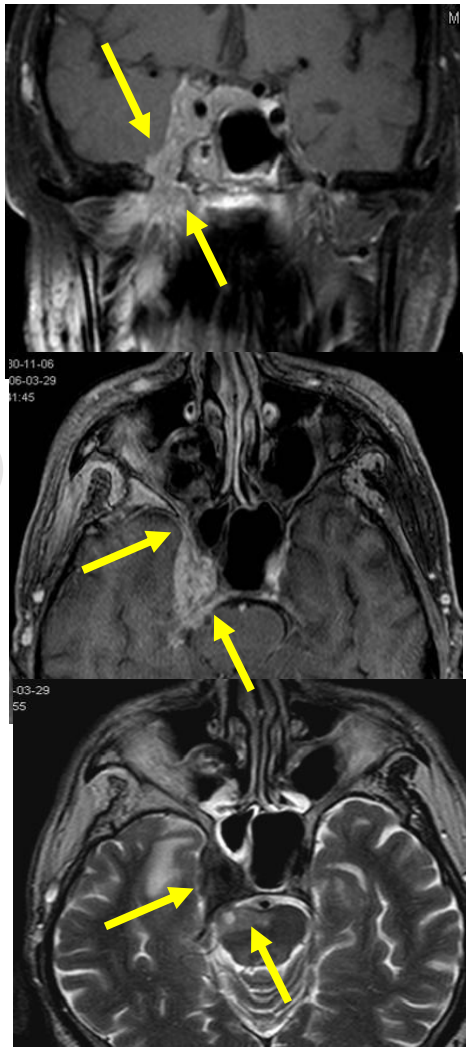

Epipharynx carcinoma -TNM 8.

JELENTŐS

Paraph.tér T2

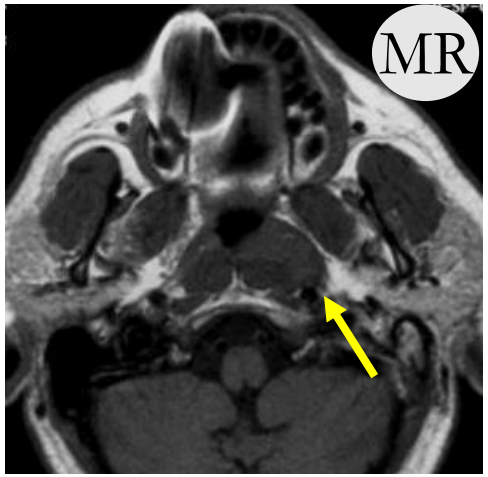

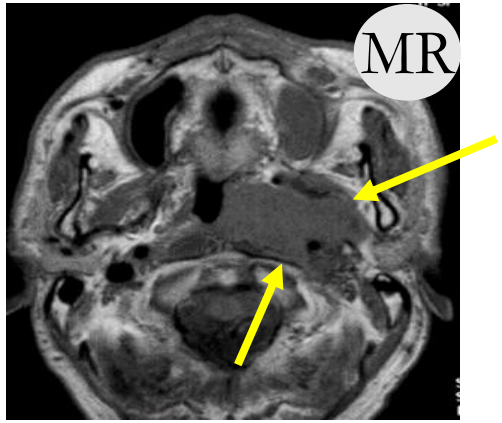

T2 (T4 volt)

CSONT destructio T3

- pterygoid lemez -

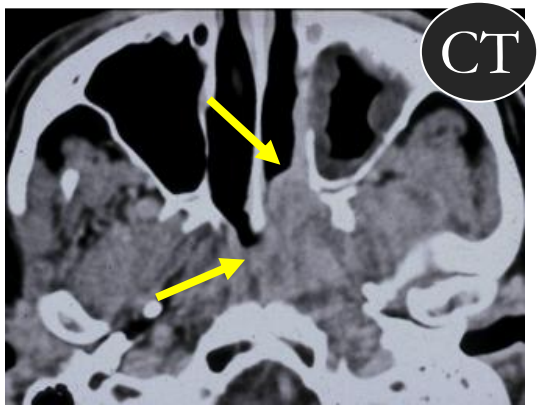

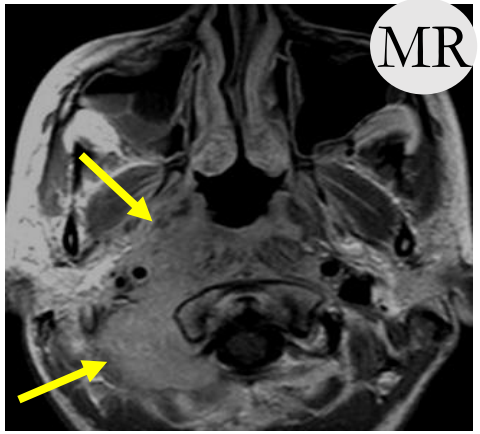

Perivertebralis T3

Infratemp. fossa (T4 volt)

Intracraniális terjedés T4

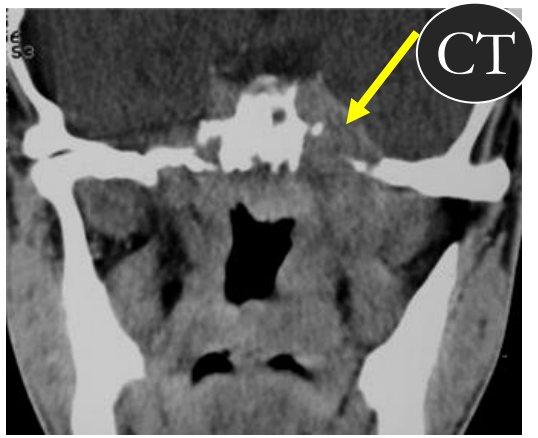

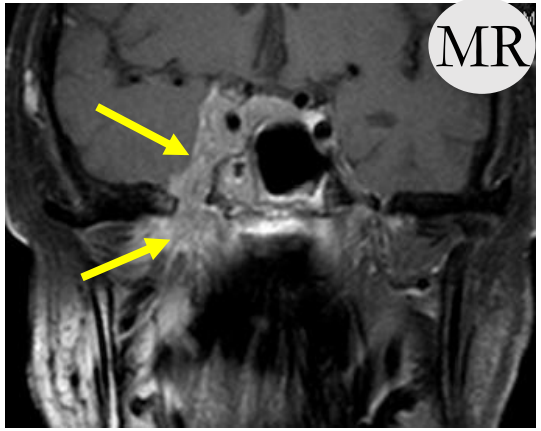

Intracraniális-,

Perineurális terjedés V/3 T4

Ajak és szájüreg TU (T1-T3)-TNM 8.

JELENTŐS

	TU méret		*invázió mélysége*
T1	TU < 2cm	-	**invázió ≤ 5mm**
T2	TU < 2cm	-	**invázió 5-10mm**
	TU 2- 4cm	-	**invázió < 10mm**
T3	TU > 4cm		**vagy bármely méret - invázió > 10mm**

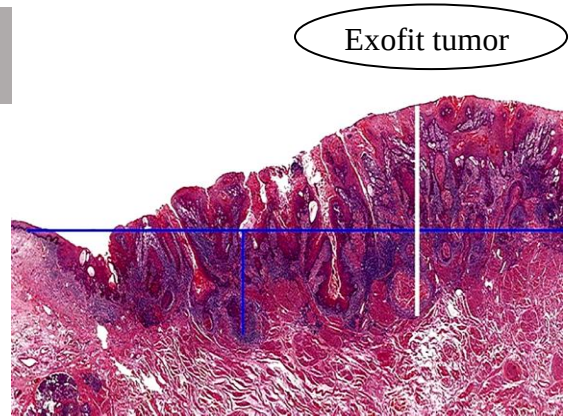

A közeli ép mucosa basal membránjától mérve

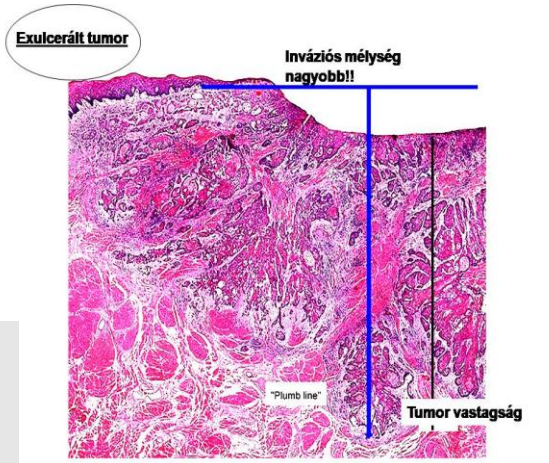

Lydiatt W.M,et al,Head and neck cancers-major changes in the AJCC on cancer eight edition cancer staging manual,Ca Cancer J.Clin,2017;67:122-137

A tumor invázió mértéke pontosabb prognosztikai faktor, mint a tumor mérete, szélessége

Ajak és szájüreg TU (T1-T3) -TNM 8. JELENTŐS

T1 TU < 2cm - **invázió ≤ 5mm**

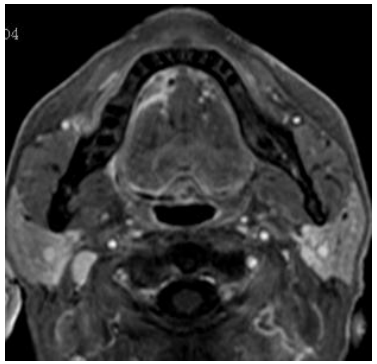

T2 TU < 2cm - **invázió 5-10mm**

T2 TU 2- 4cm - **invázió < 10mm**

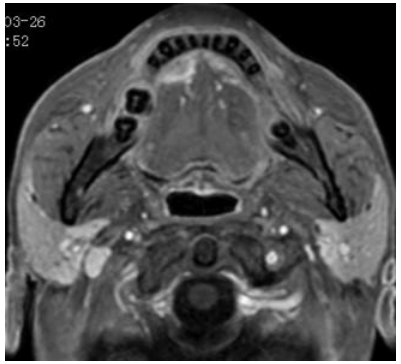

MR

T3 TU > 4cm **vagy bármely méret - invázió > 10mm**
Mandibula NEM destruált

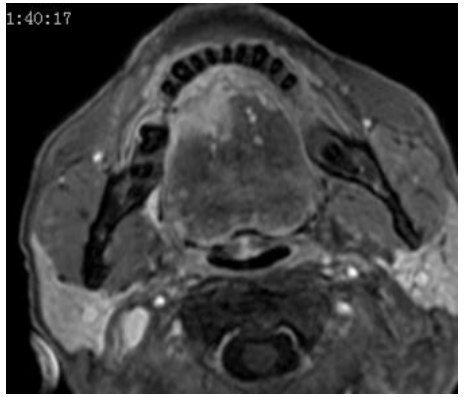

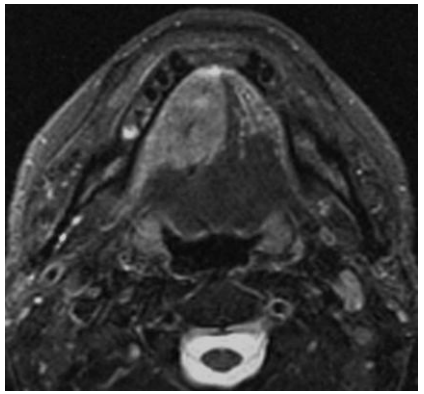

T3 **Mandibula proc. alveolaris erozió, NEM destruált**

Csont felületes eróziója T3

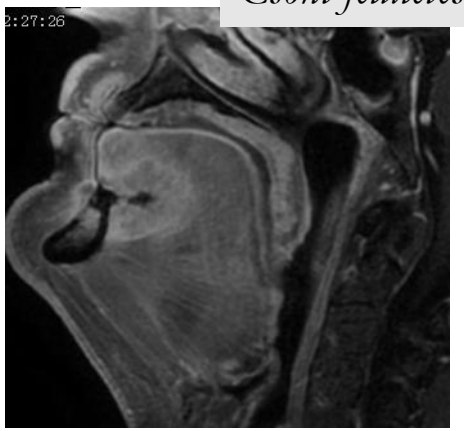

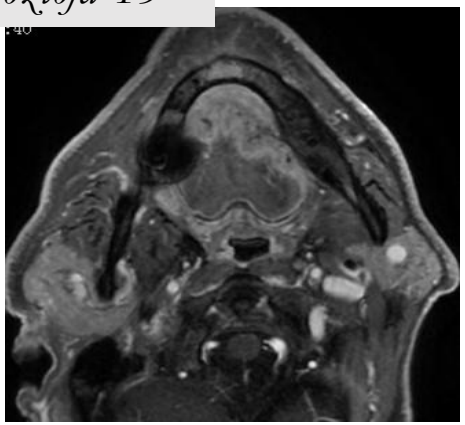

Ajak és szájüreg TU (T4a, T4b) -TNM 8.

KIS változás

T4a

Csont felületes eróziója NEM T4a, hanem T3

Ajak:

- tumor áttöri a csont corticalisát,
- infiltrálja a n. alveolaris inferiort,
- ráterjed a szájfenékre, az arc bőrére.

Szájüreg:

- áttöri a csont corticalisát (mandibula, sinus maxillaris),
- ráterjed az arc bőrére.

Klinikai kérdés:
mandibula érintettség? mandibula rezekció?

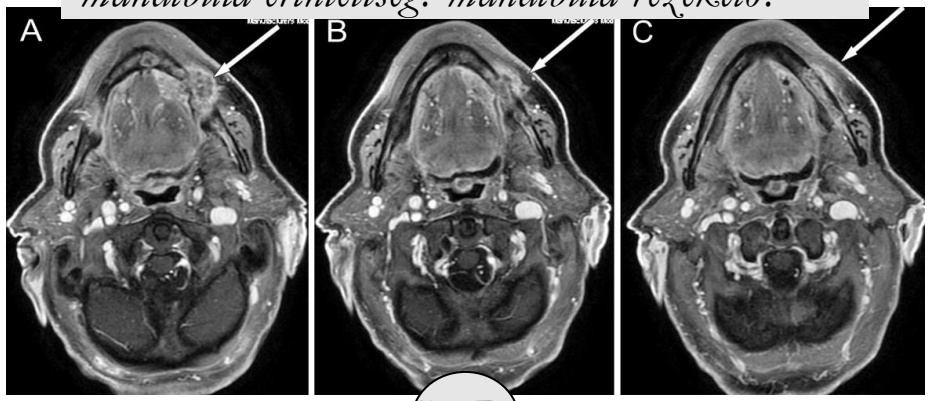

MR

T4b

Ajak és szájüreg:

- tumor beterjed a masticator térbe,
- pterygoideus patkó területére
- koponyaalapra,
- befogja az a. carotis internát

Klinikai kérdés: *Operabilitás ?*

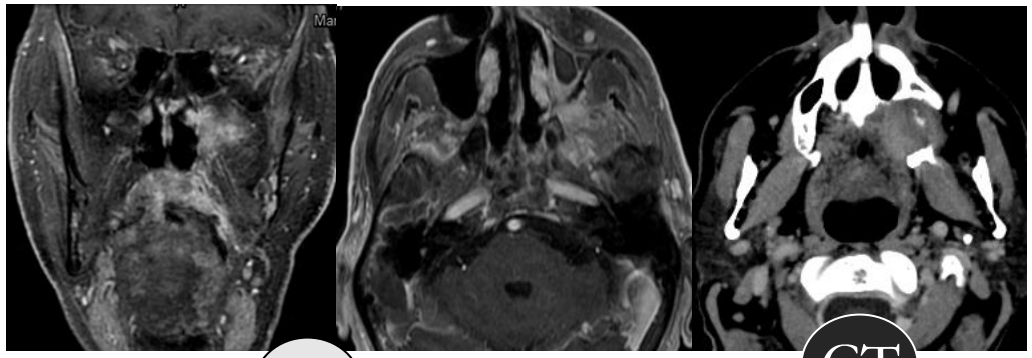

MR

CT

ÚJ

Oropharynx TU -TNM 8.

p16 + TU

(„T” főleg méretfüggő)

- **T1** ≤ 2 cm
- **T2** 2-4 cm közötti daganat
- **T3** >4 cm
- **T4** TU terjedés: gége, nyelv mély izmai (genioglossus, hypoglossus, palatoglossus, styloglossus), med. pterygoideus izom, kemény szájpad / mandibula lat. pterygoideus izom, pterygoid patkó, lat. nasopharynx fal, koponyabázis / körbeveszi az a. carotist

p16 – TU

- **T1** ≤ 2 cm
- **T2** 2-4 cm közötti daganat
- **T3** >4 cm / ráterjed az epiglottis lingualis felszínére
- **T4a** gége, nyelv mély izmai (genioglossus, hyoglossus, palatoglossus, styloglossus), med. pterygoideus izom, kemény szájpad / mandibula
- **T4b lat. pterygoideus izom, pterygoid patkó, lateralis nasopharynx, koponyabázis / körbeveszi az a. carotist**

MR

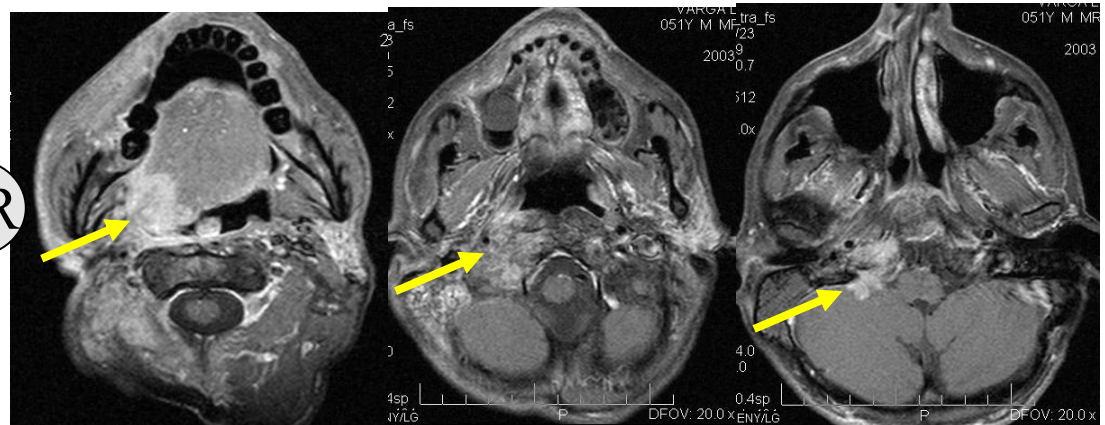

Hypopharynx ca -TNM 8.

VÁLTOZATLAN

Méret, lokalizáció, környezetbe terjedés, környezet infiltrációja szerint

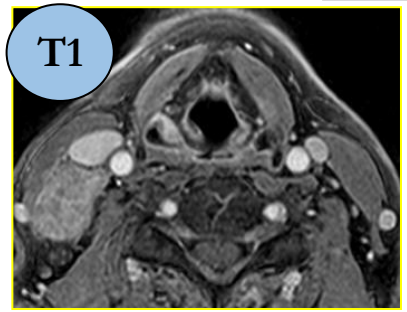

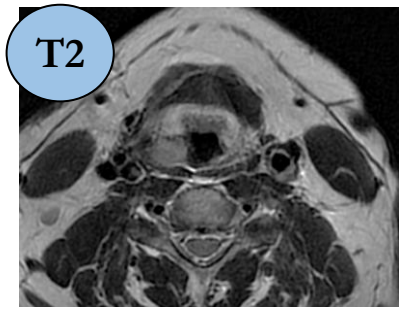

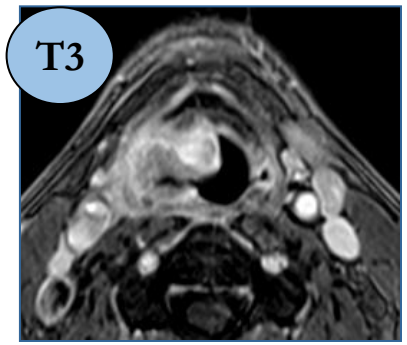

MR

- **T1** ≤ 2 cm, egy alrégióban,
- **T2** 2-4 cm közötti daganat, NEM egy alrégióban,
- **T3** >4 cm / hemilarynx fixáció, terjedés oesophagusra
- **T4a** terjedés: gégeporcokba, nyelvcsontba, PM-be, oesophagusba, centrális lágyrészbe
- **T4b** terjedés: retropharyngeális – prevertebrális terjedés, körbeveszi az a. carotist, beterjed a mediastinumba

T4a

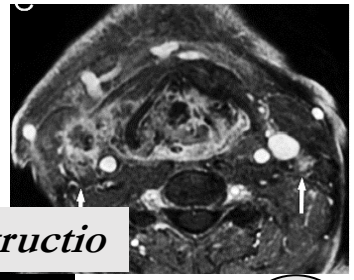

Pajzsporc destructio

MR

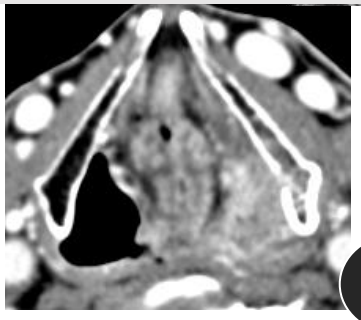

CT

MR

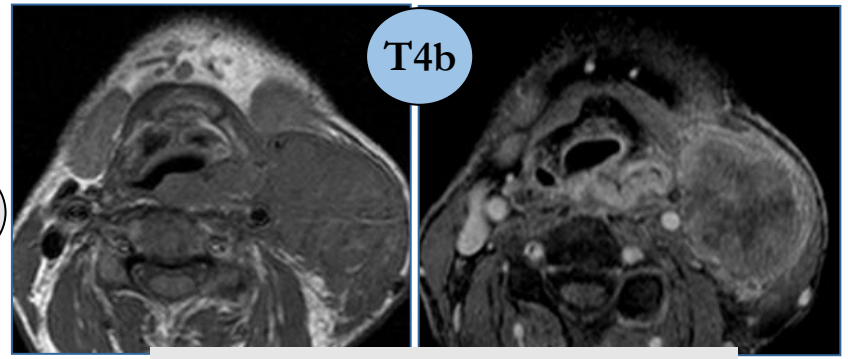

Retropharyngeális terjedés, a. carotis interna körbefogott

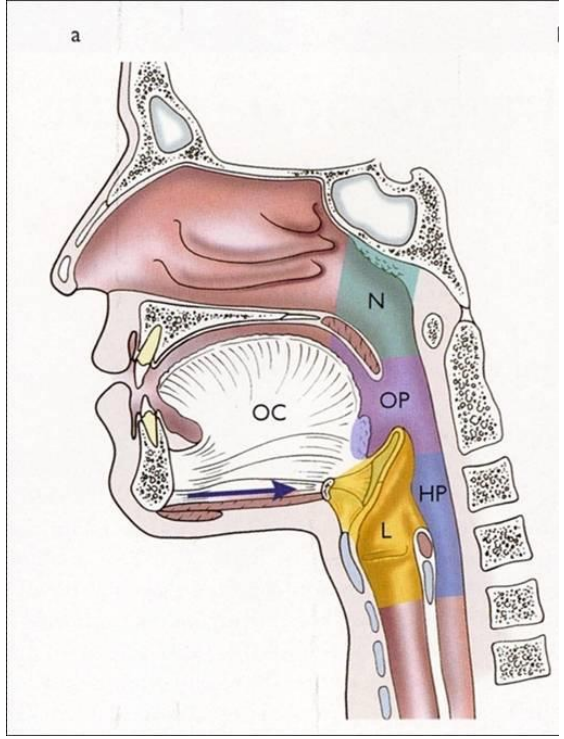

Gége anatómia

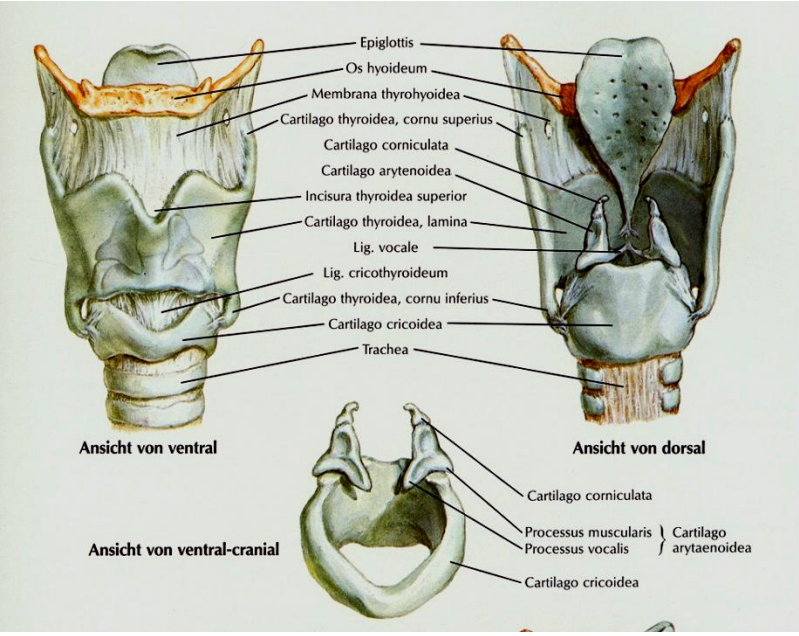

Supraglottis
Epiglottis supra/infrahyoid
Aryepiglotticus redők
aryporcok
álhangszalagok
Glottis Hangszalagok
comissura A,P
Subglottis

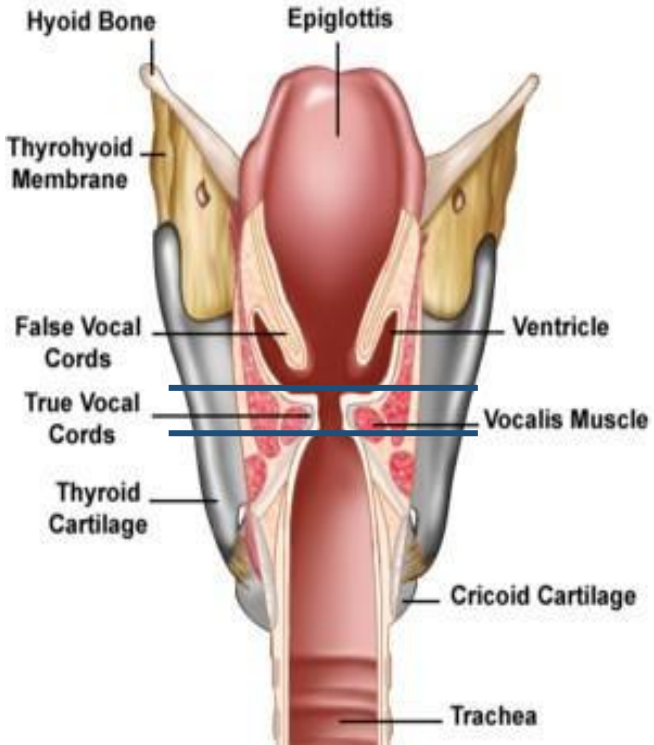

Larynx fő funkciói
- hangképzés
- légutak karbantartása
- aspiráció megelőzése

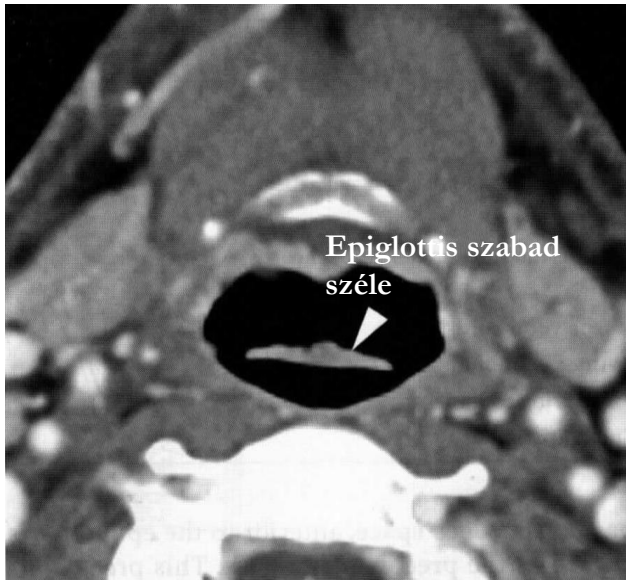
Epiglottis szabad
széle

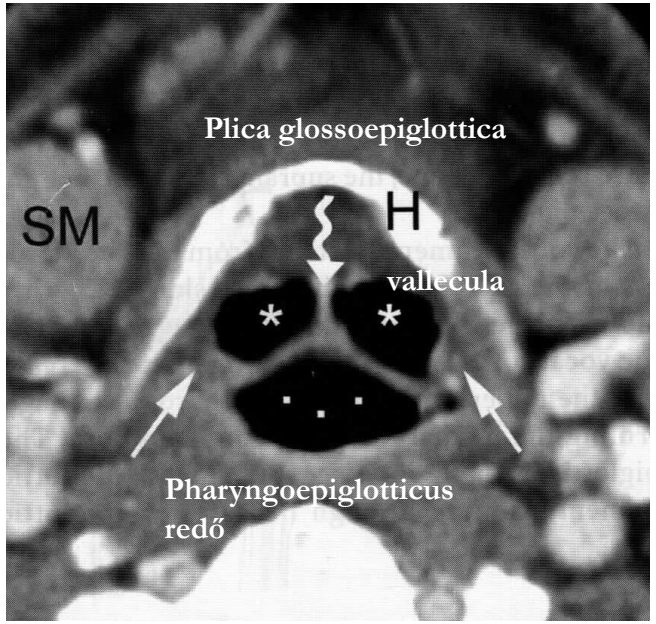
Plica glossoepiglottica
SM
H
vallecula
Pharyngoepiglotticus
redő

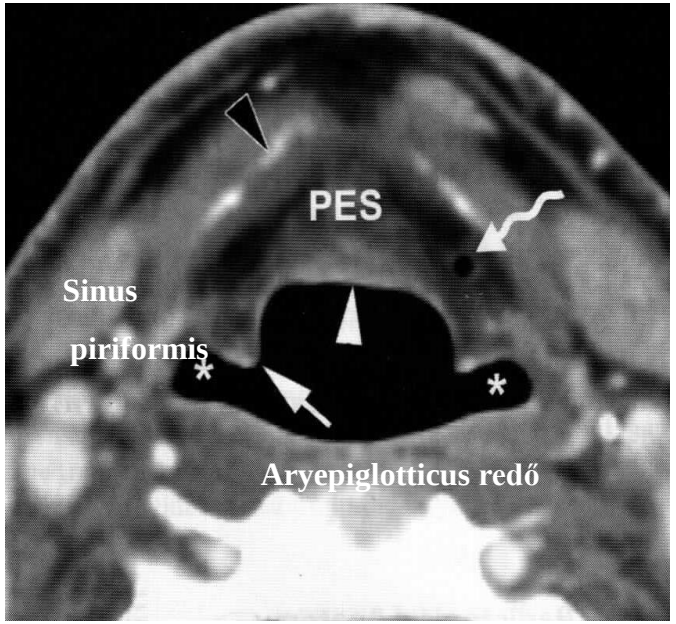
PES
Sinus
piriformis
Aryepiglotticus redő

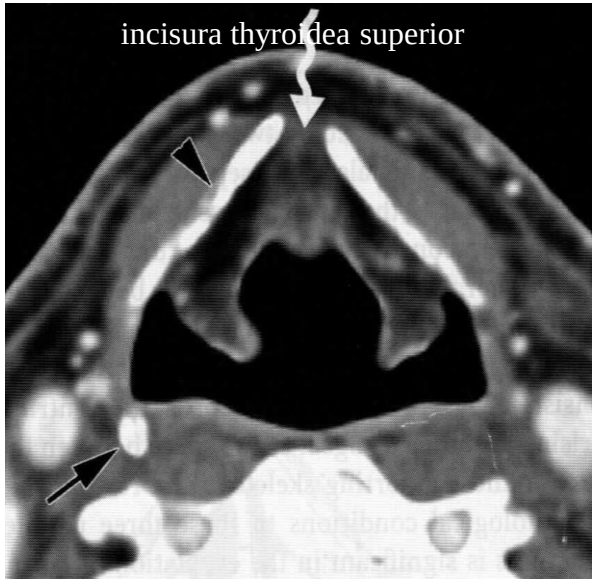
incisura thyroidea superior

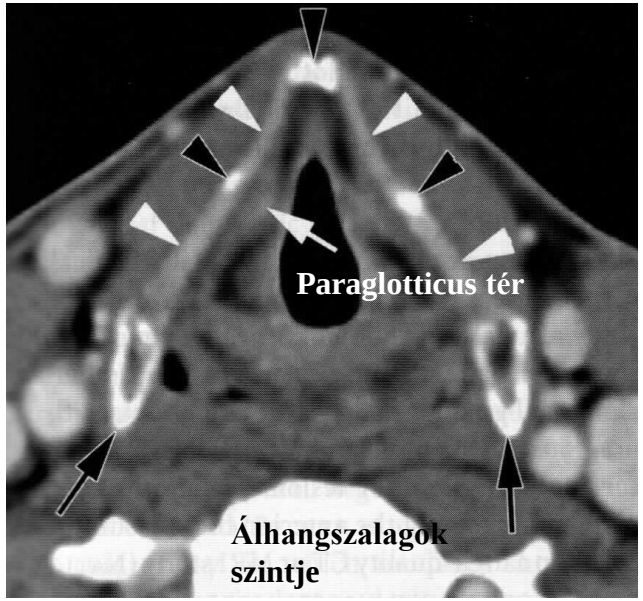
Paraglotticus tér
Álhangszalagok
szintje

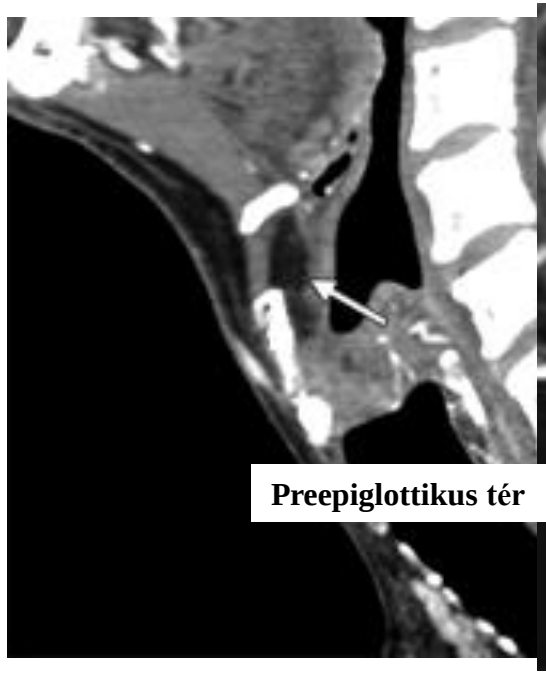
Preepiglottikus tér

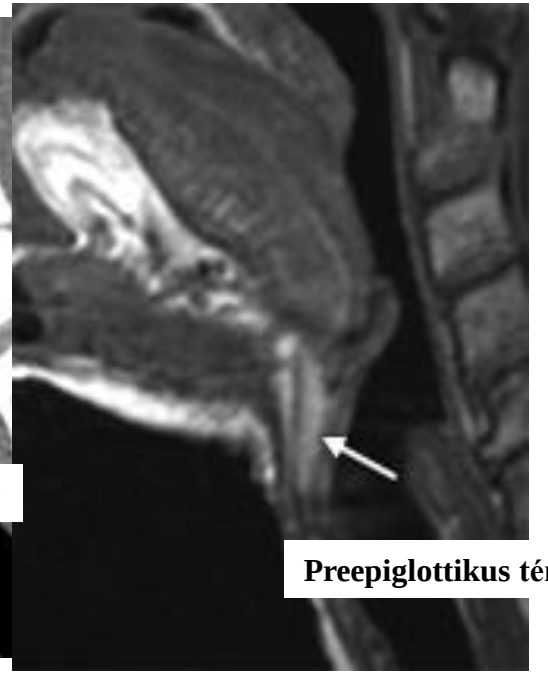
Preepiglottikus tér

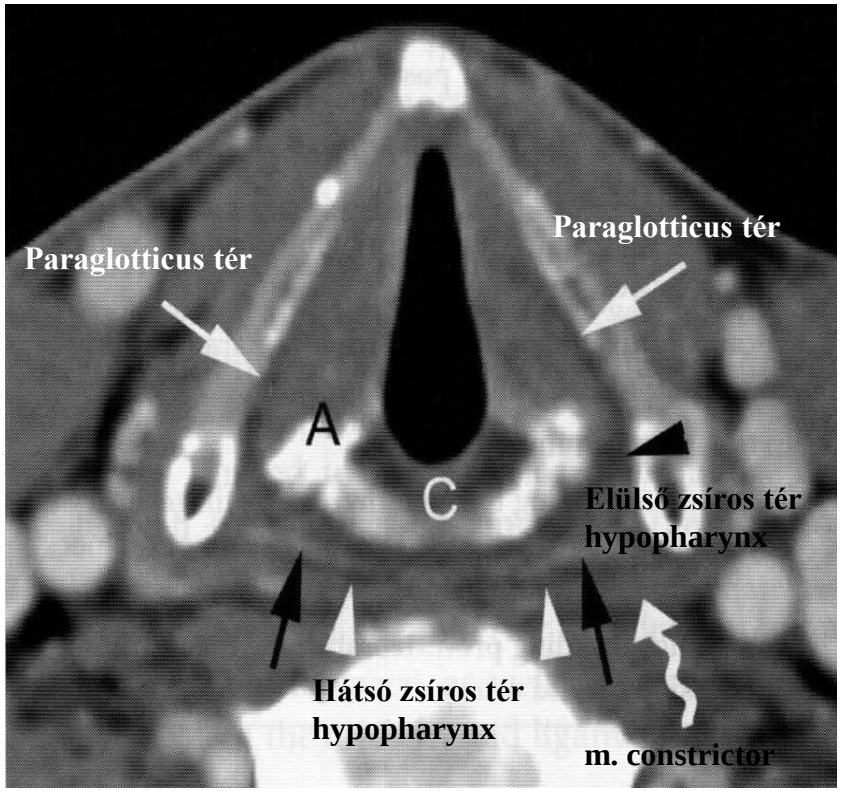
Paraglotticus tér
Paraglotticus tér
A
C
Elülső zsíros tér
hypopharynx
Hátsó zsíros tér
hypopharynx
m. constrictor

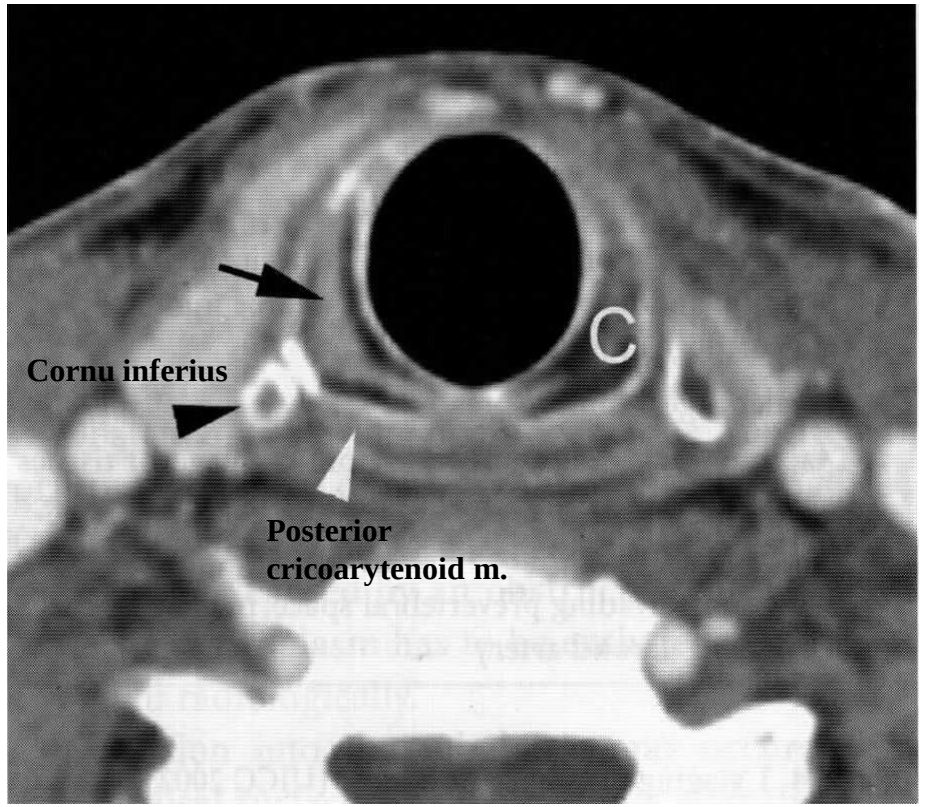
C
Cornu inferius
Posterior
cricoarytenoid m.

Gégetumorok

Kiindulási hely:

- supraglottis 30 %-ban (epiglottis, aryepiglotticus redő, álhangszalag)
- glottis 60 %-ban (hangszalag, comissura anterior és posterior)
- subglottis - ritka

Jellemzői:

- 95 %-ban laphámcarcinoma
- nycs. met glotticus tumorra kevéssé jellemző
- korán felfedezésre kerülnek

Stádium: Érintett régiók száma?
Gégeporcok érintettsége? Nyirokcsomók?

Gégerák - TNM 8.

VÁLTOZATLAN

- T1: ***TU 1 régiót érint*** *(supra-/ glotticus- / subglotticus régiót)*

  glottikus: a hangszalag mobilitása megtartott,
  egyik oldali hangszalag **T1/a**, mindkét oldali **T1/b**

- T2: ***TU 2/3 régiót érint*** *(supra-, glotticus-, subglotticus régiót)*

  supraglottikus: vallecula, nyelvgyök, sinus piriformis

  glottikus: gátolt hangszalagmozgás, supra-ill. subglottikus terjedés

  subglottikus: hangszalag is érintett

- T3: ***(lokálisan előrehaladott)***

  supraglottikus. pre-epiglottikus, paraglottikus-, retrocricoid terjedés, porcerosio, hangszalagmozgás gátolt

- T4:a: ***(regionálisan előrehaladott)***

  porcdestrukcio, trachea, nyelőcső, pajzsmirigy, izmok infiltráltak

- T4 b: ***(távoli terjedés előrehaladott)***

  prevertebralis tér, mediastinum, a. carotis körbefogott

MR

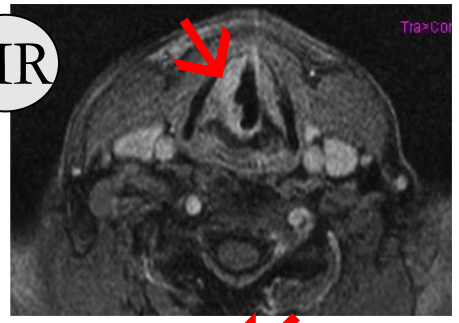

CT

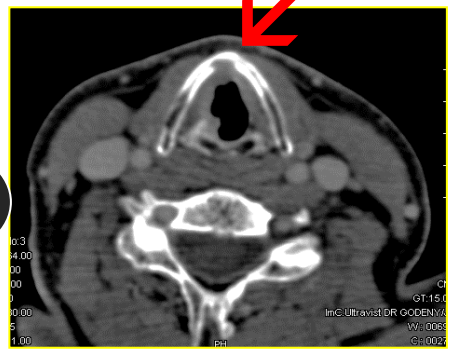

MR

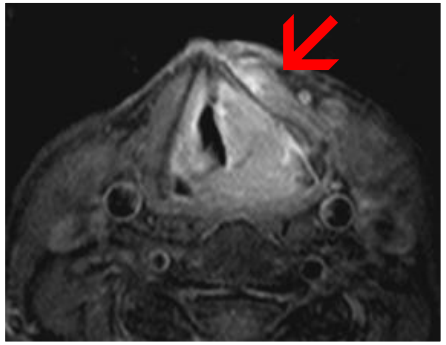

Supraglottikus, kisméretű carcinoma jobb oldalon (hosszú nyíl), azonos oldali nagyméretű, colliquálódott nyirokcsomó metasztázissal (rövid nyíl)

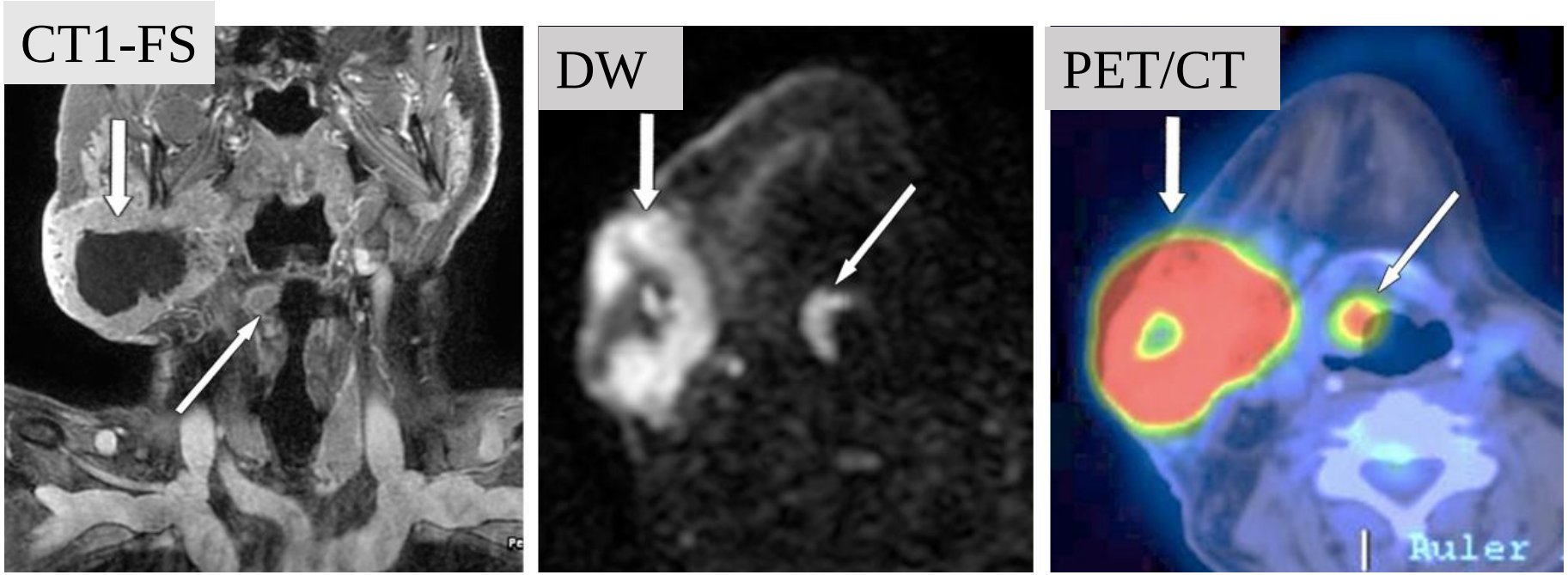

FONTOS !

Glotticus és Supraglotticus gégetumor

Terjedése : Std IV C (T2, N3b, M1)

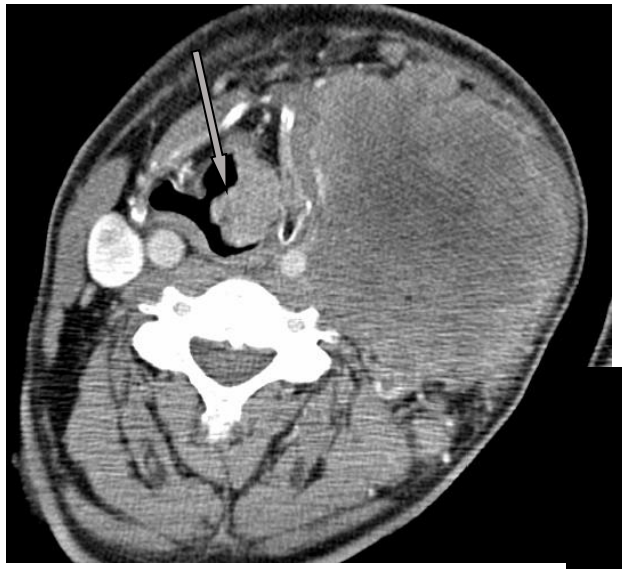

CT

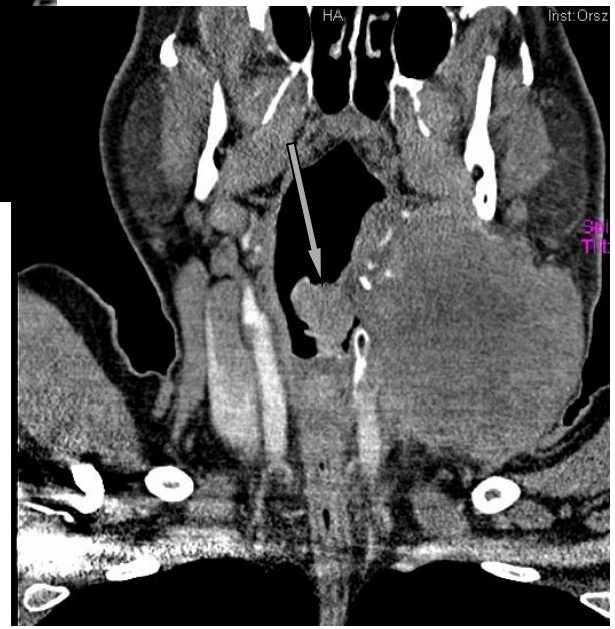

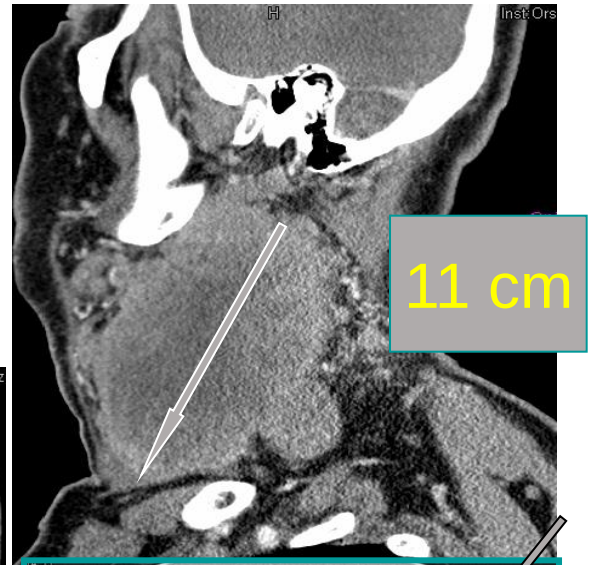

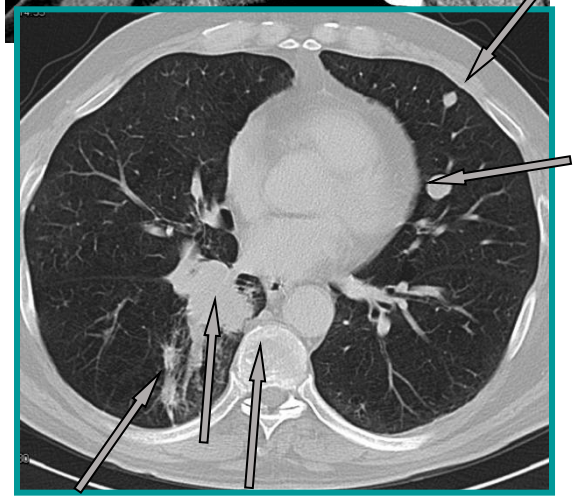

GlottisT2, klinikai vizsgálattal hangszalag mozgása gátolt - MR

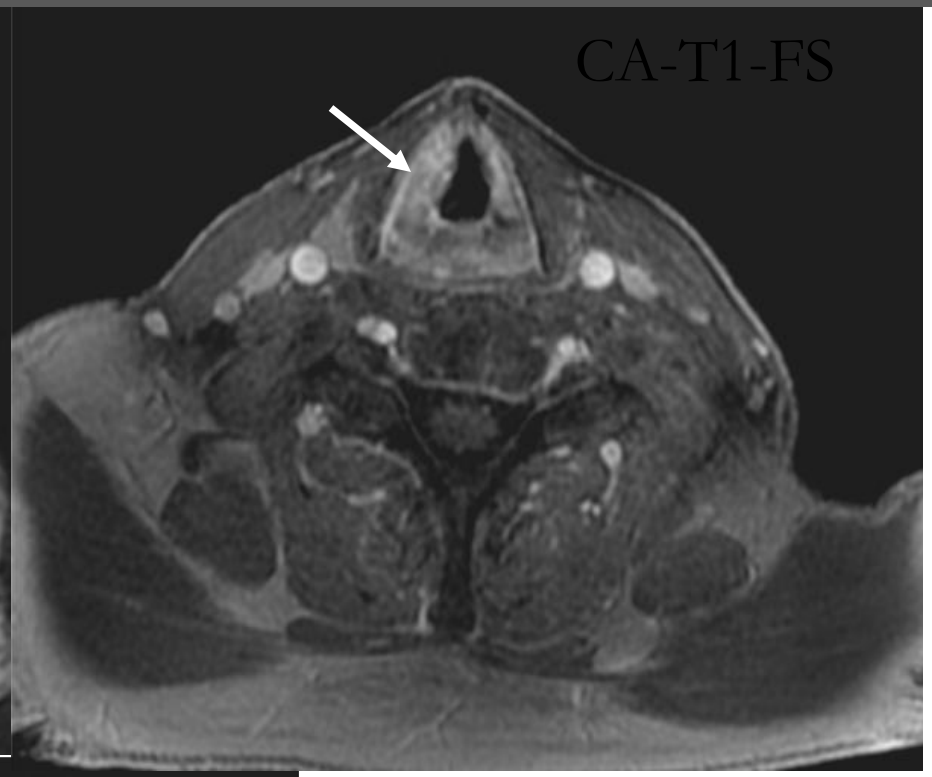

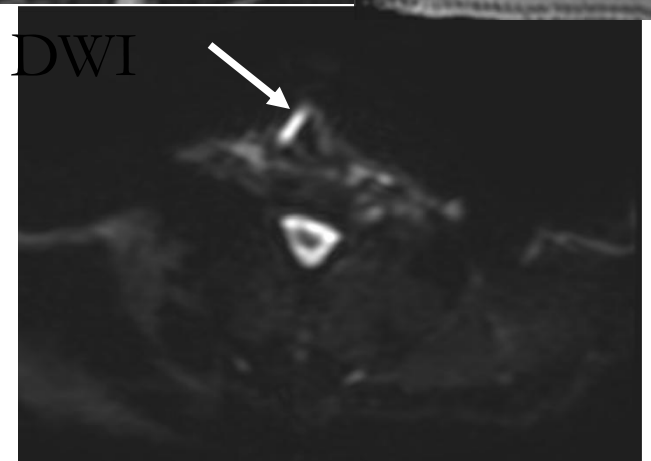

Glottis tumor pajzsporcra terjedéssel – T3 stádium

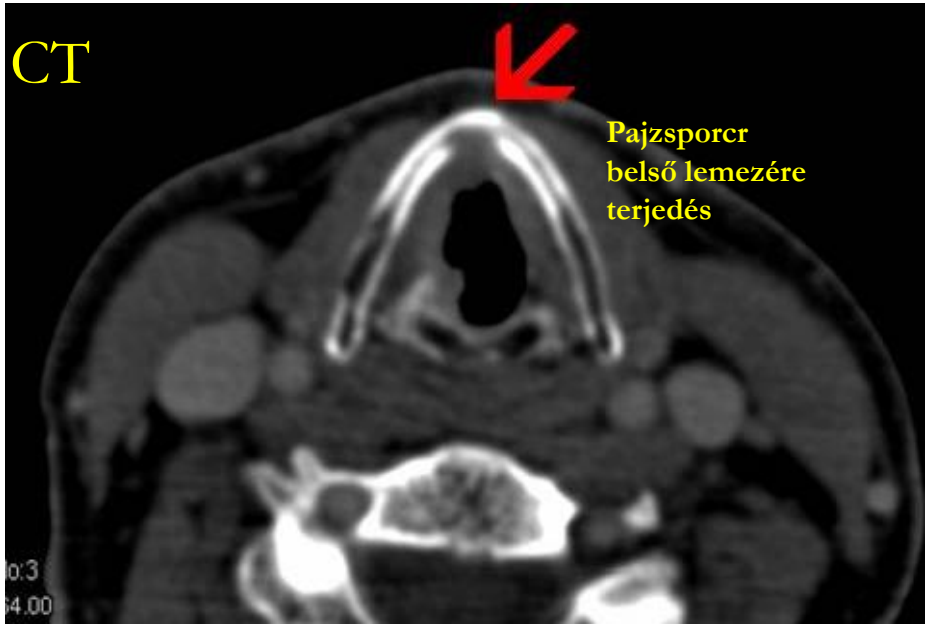

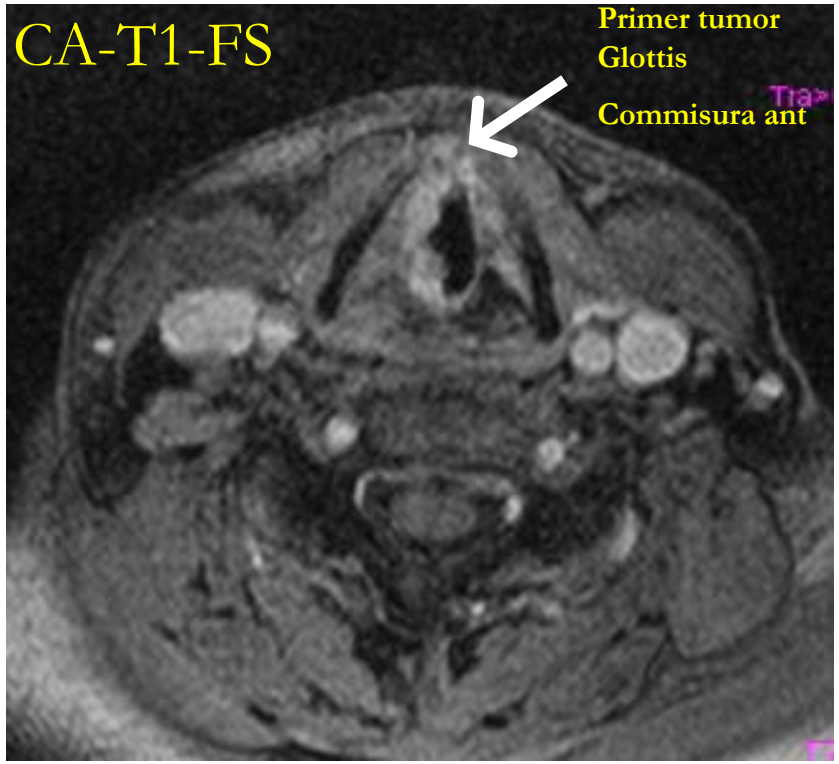

T4a glottis carcinoma

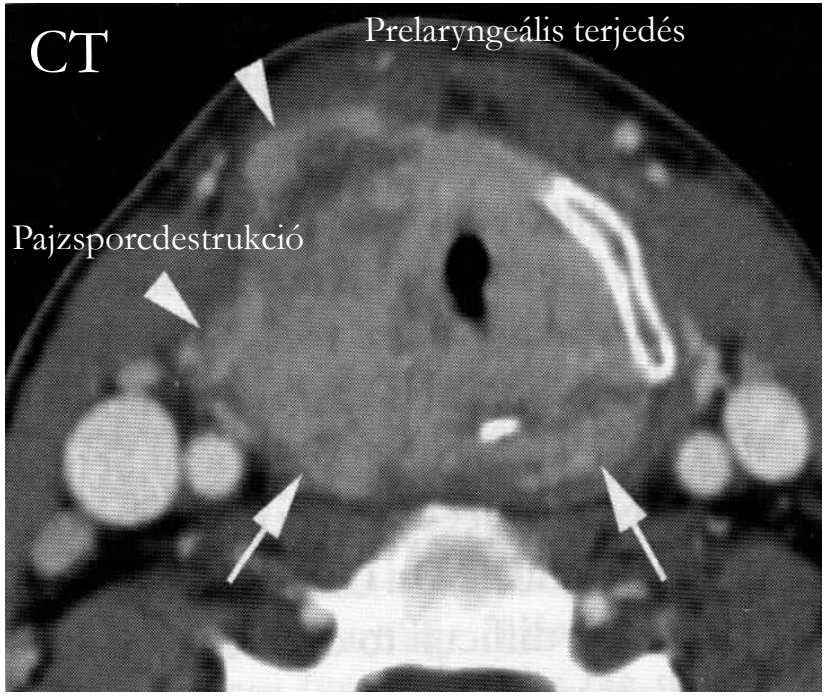

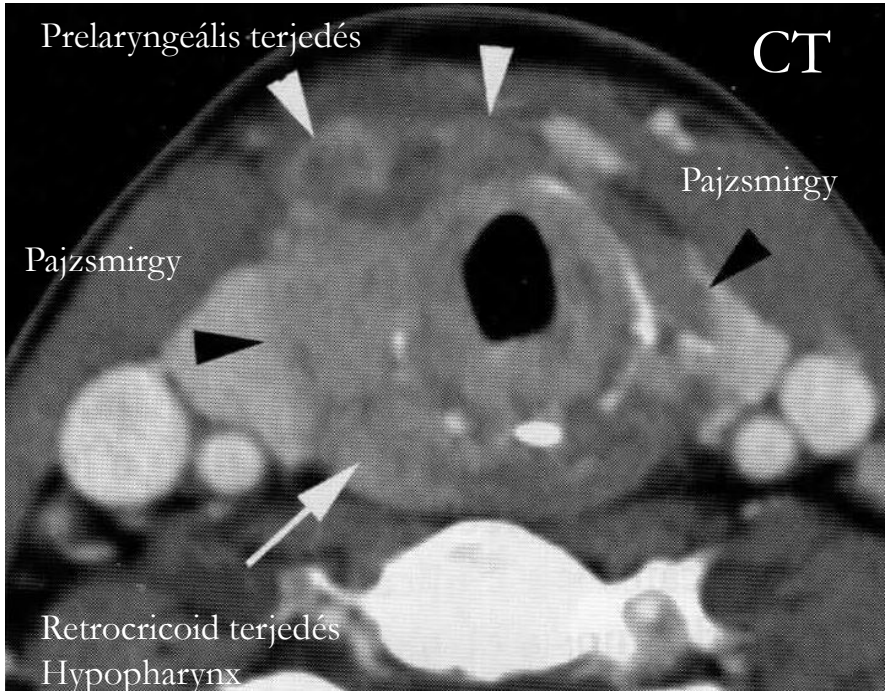

Gége tumor

FONTOS !

Extralaryngealis &
Subglotticus terjedés

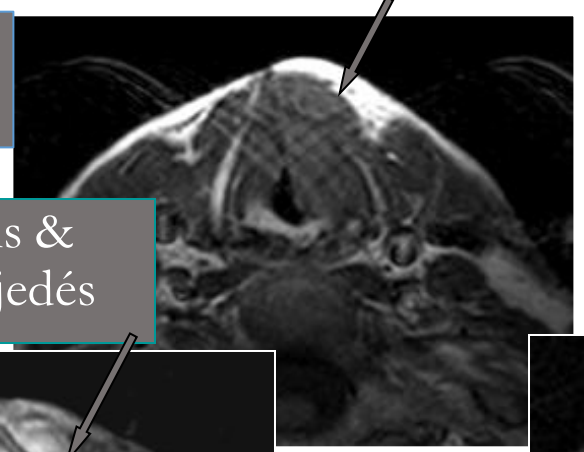

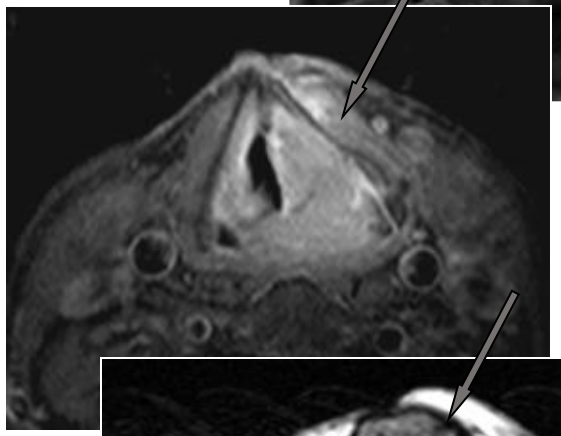

MRI

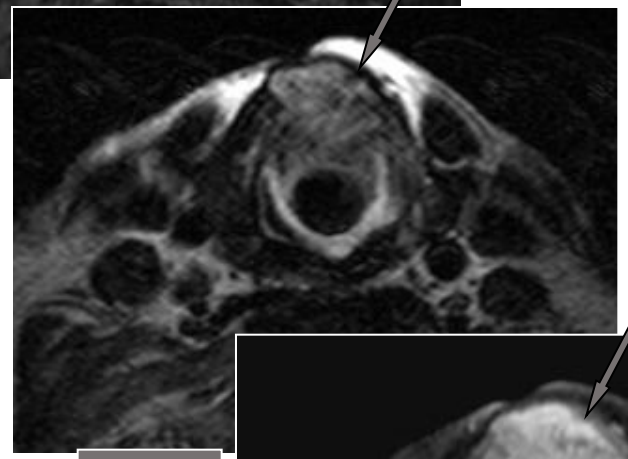

T4a

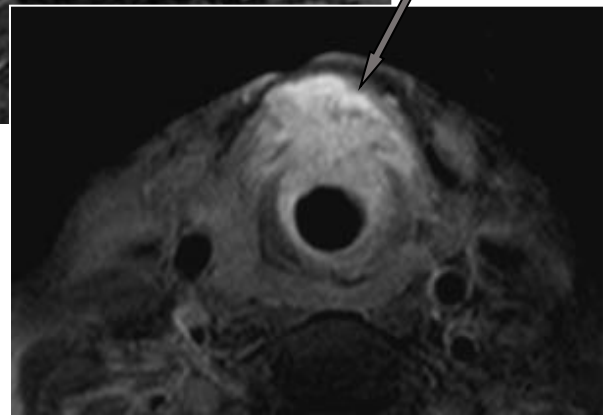

Gégeporcok állapota

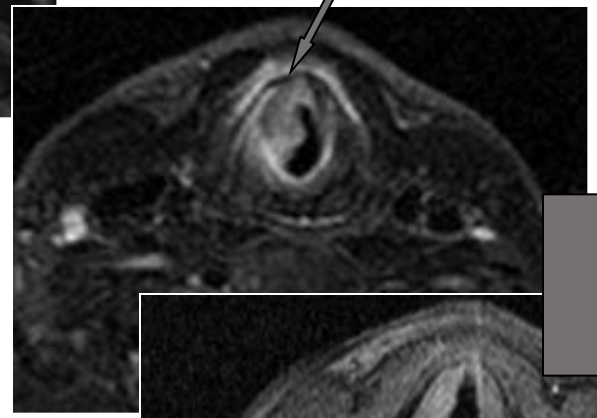

T3

NPV , CT / MR
(90-95%),
PPV (68-71%)

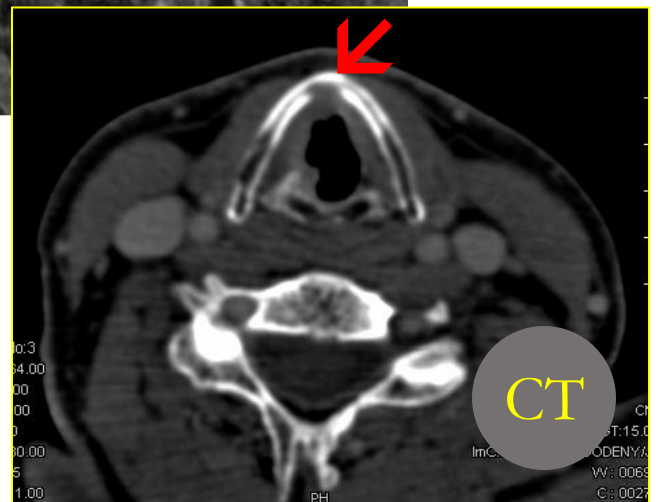

CT

CT vs. MR

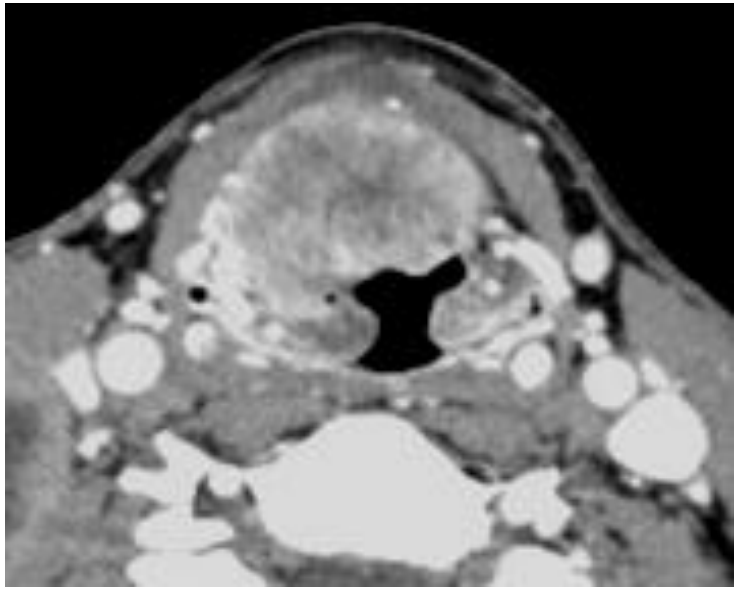

- Kevesebb mozgási műtermék

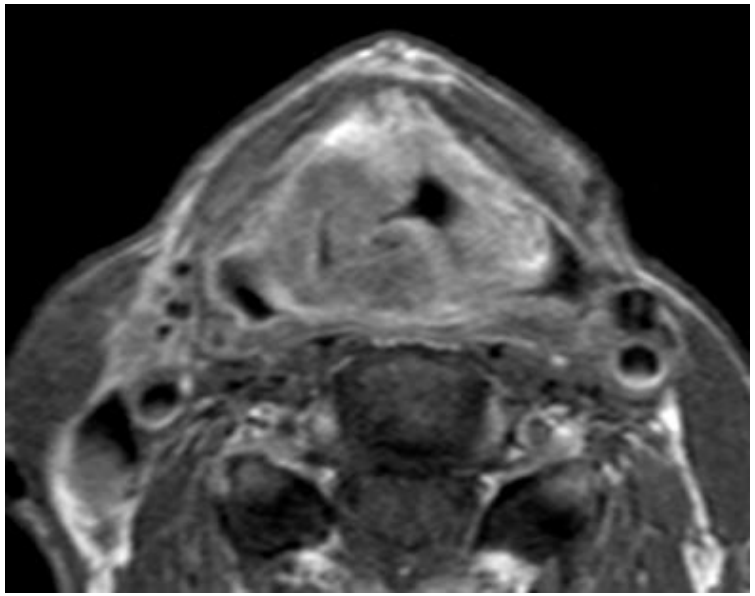

- Jobb lágyrész felbontás

Orrüreg és rostasejtek ca - TNM 8.

VÁLTOZATLAN

T3 std

T1 - terjedés: az orrüreg / rostasejtek ***egy alrégiójára*** korlátozódik, ***csontdestrukció NINCS***

T2 - terjedés: a tumor ***azonos oldalon*** belül ***két alrégióra*** terjed ki, vagy ráterjed valamely szomszédos régióra a nasoethmoidealis rendszeren belül, ***csontdestrukcióval vagy anélkül.***

T3 – terjedés: ***lokálisan széles*** a tumor ráterjed az orbita mediális falára vagy fenekére, vagy az arcüreg, szájpad vagy lamina cribrosa területére.

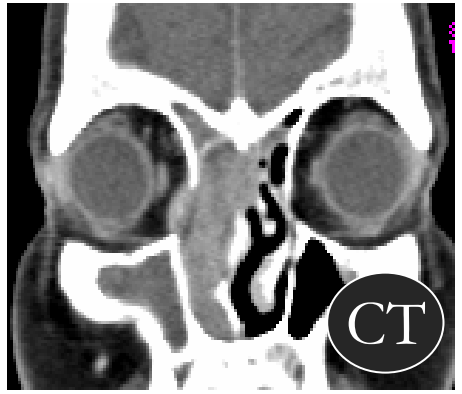

T4a – terjedés: elülső orbitális képletek, arc / orr bőre, minimális invázió a scala anteriorba, a fossa pterygopalatina, sinus sphenoidalis /sinus frontalis területére.

T4b – terjedés: orbitacsúcs, dura, scala media, agyidegek (kivéve V/2), nasopharynx, clivus.

Sinus maxillaris ca - TNM 8.

VÁLTOZATLAN

T4b std

T1 – mucosán túl nem terjed, ***csontarrosio / – destrukció NINCS***

T2 – ***csont-arrorsio / destructió VAN,*** a kemény szájpadra és /vagy a középső orrkagylóra ráterjed, ***DE megkíméli az arcüreg hátsó falát és a fossa pterygopalatinát.***

T3 – terjedés: arcüreg hátsó falának csontos részére, bőr alatti szövetek, orbita mediális fala / feneke, fossa pterygoidea, rostasejtek.

T4a – terjedés: ***elülső orbitális képletek***, **arc bőre,** ***fossa pterygopalatina,*** **fossa infratemporalis, lamina cribrosa, sinus sphenoidalis / - frontalis.**

T4b –terjedés: ***orbitacsúcs,*** **dura, scala media, agyidegek (kivéve V/2 n. maxillaris ága), nasopharynx, clivus.**

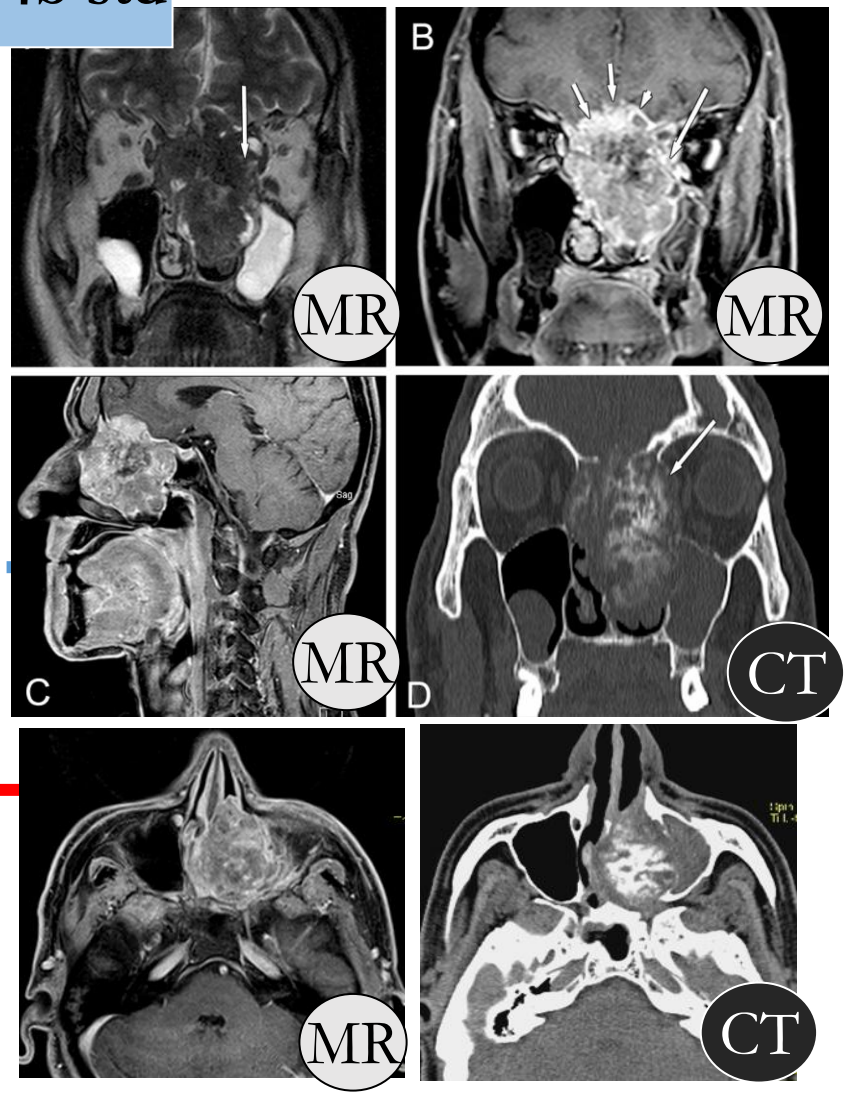

Nycs

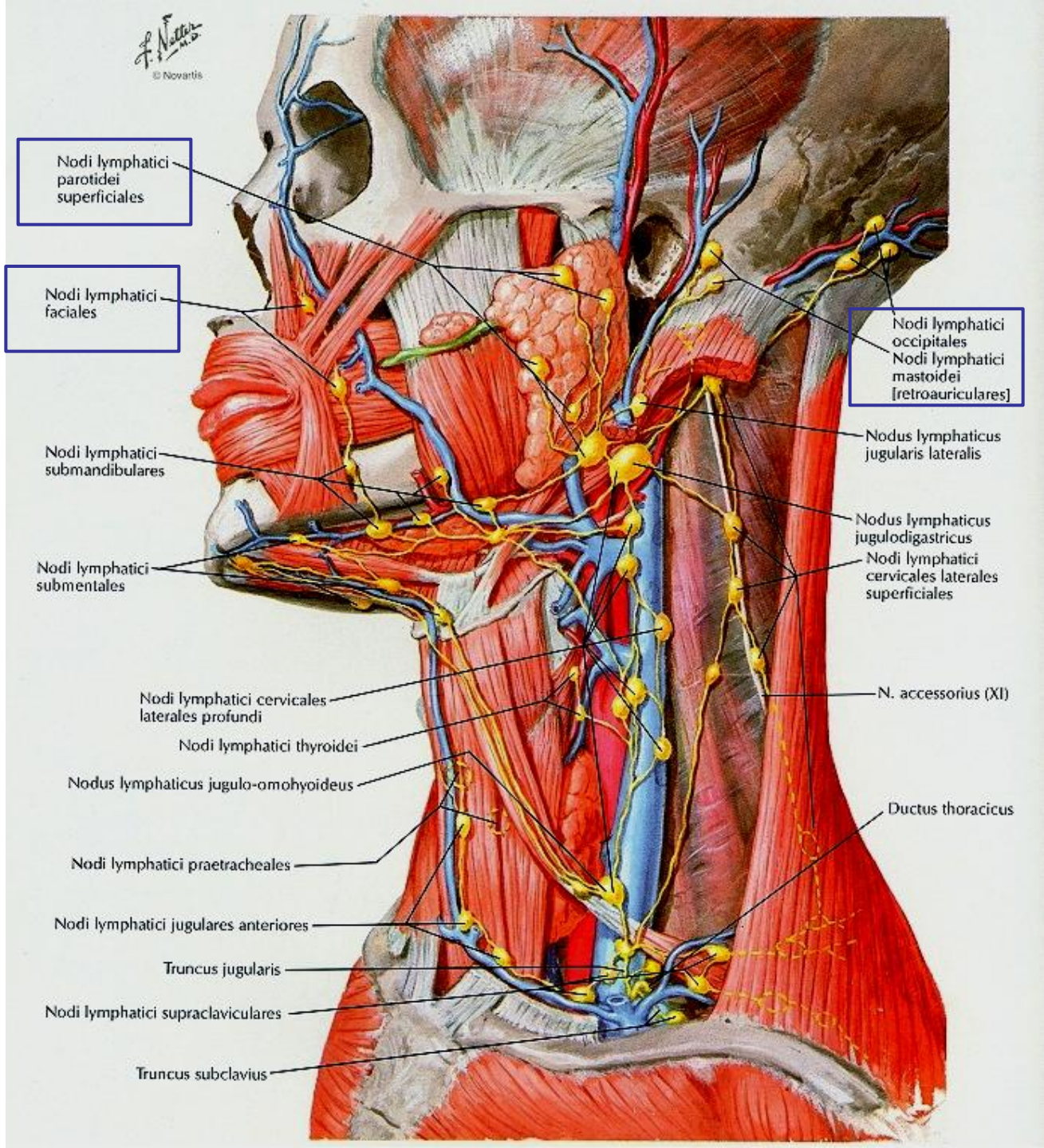
© Novartis
Nodi lymphatici parotidei superficiales
Nodi lymphatici faciales
Nodi lymphatici submandibulares
Nodi lymphatici submentales
Nodi lymphatici cervicales laterales profundi
Nodi lymphatici thyroidei
Nodus lymphaticus jugulo-omohyoideus
Nodi lymphatici praetracheales
Nodi lymphatici jugulares anteriores
Truncus jugularis
Nodi lymphatici supraclaviculares
Truncus subclavius
Nodi lymphatici occipitales
Nodi lymphatici mastoidei [retroauriculares]
Nodus lymphaticus jugularis lateralis
Nodus lymphaticus jugulodigastricus
Nodi lymphatici cervicales laterales superficiales
N. accessorius (XI)
Ductus thoracicus

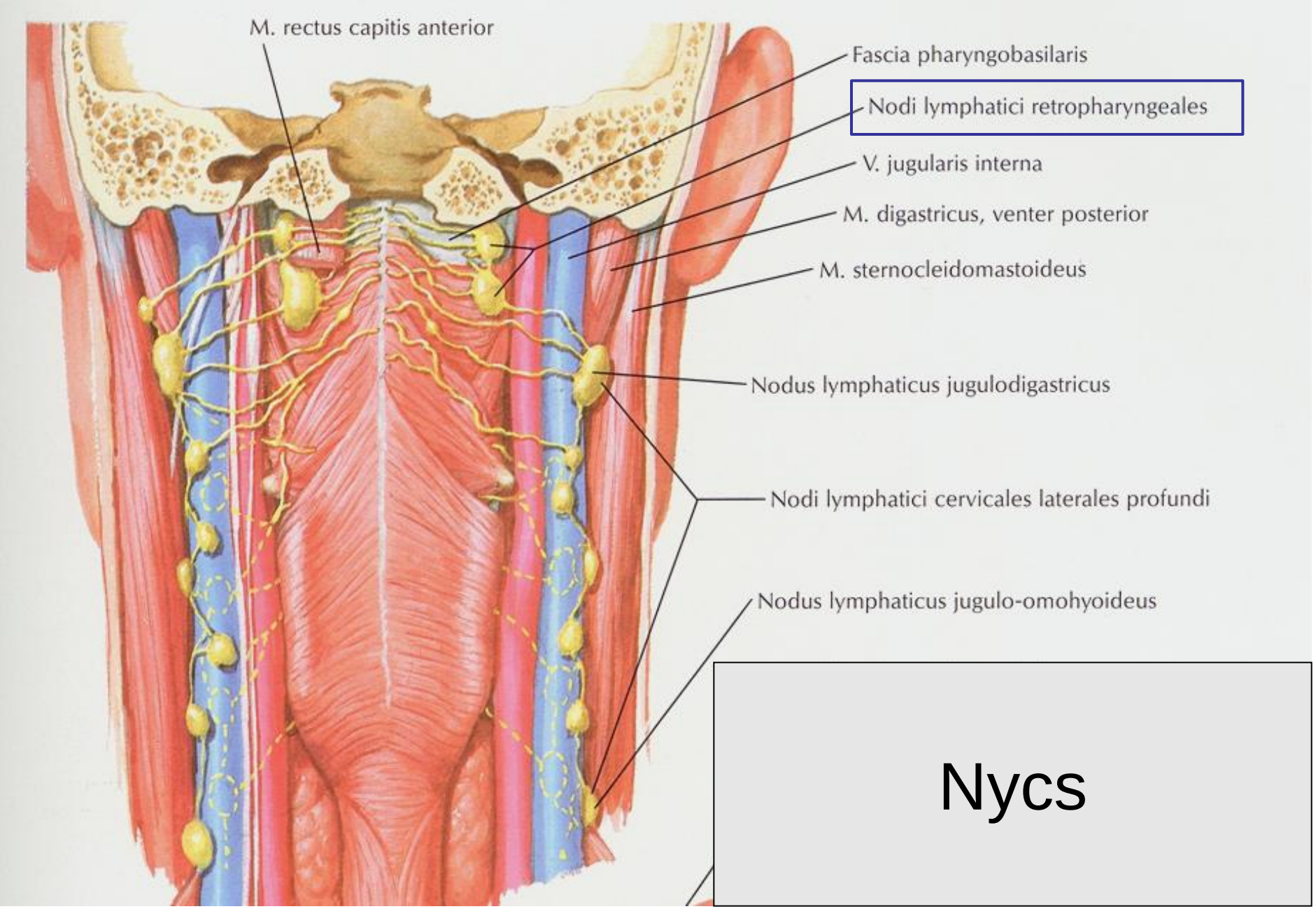
M. rectus capitis anterior
Fascia pharyngobasilaris
Nodi lymphatici retropharyngeales
V. jugularis interna
M. digastricus, venter posterior
M. sternocleidomastoideus
Nodus lymphaticus jugulodigastricus
Nodi lymphatici cervicales laterales profundi
Nodus lymphaticus jugulo-omohyoideus

Nycs

Nycs
Nyelv, szájfenék

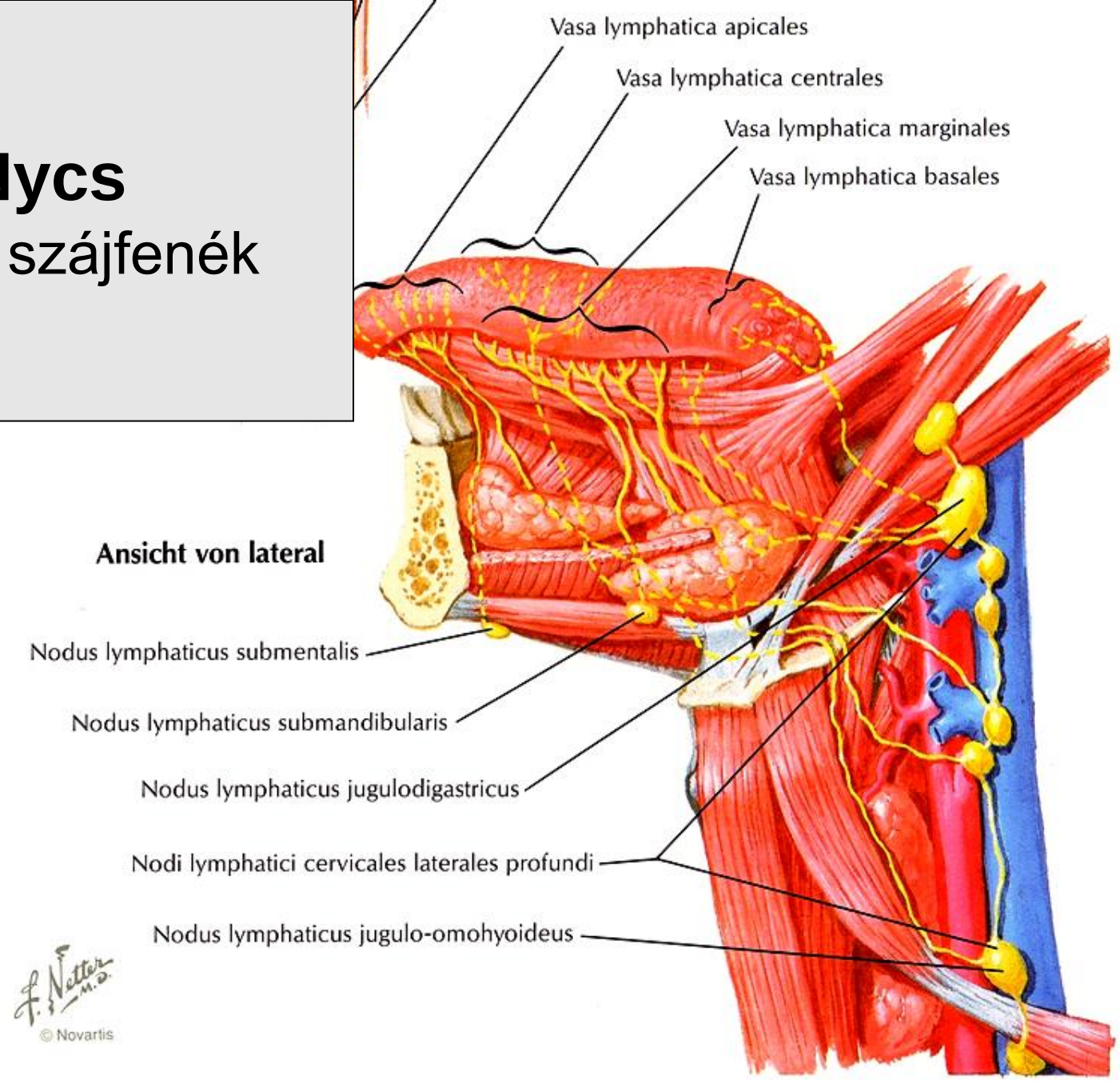

„N” régiók

Felső régiók prognosztikailag jobbak (határ : cricoid)

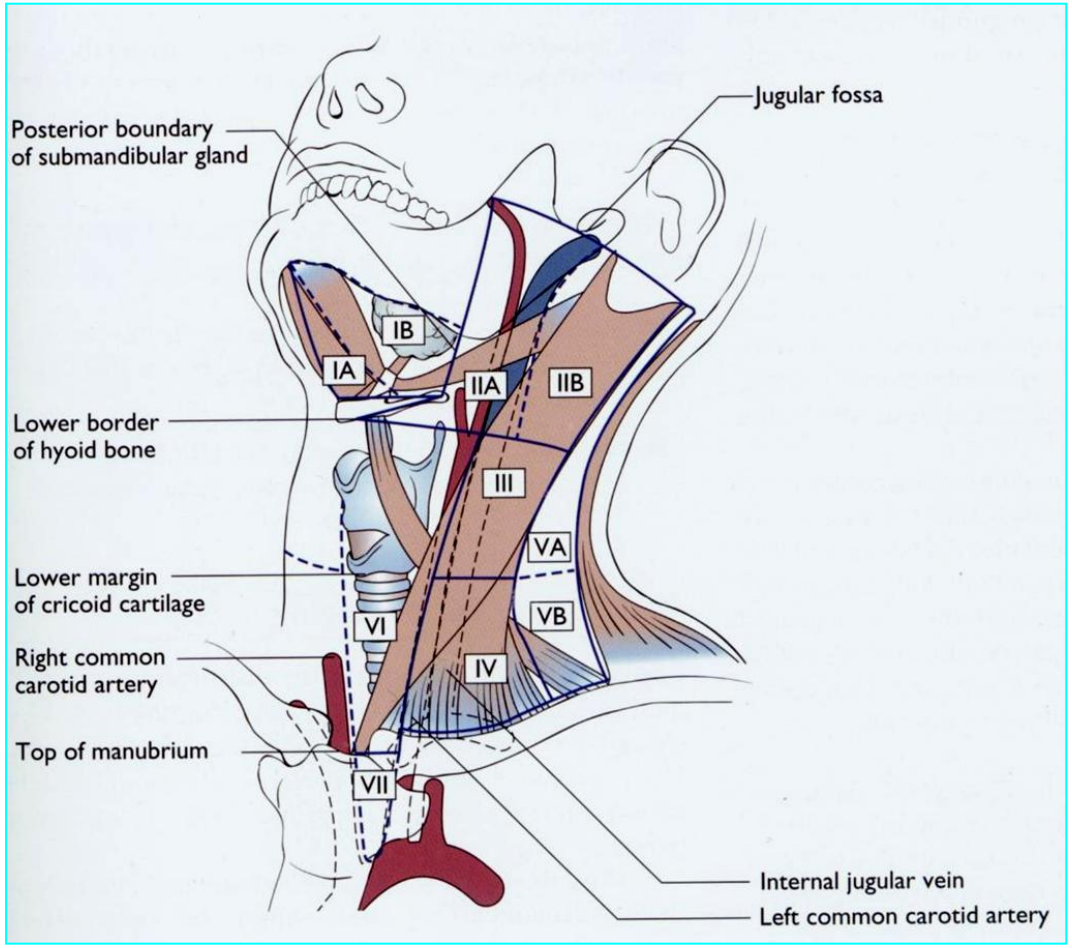

Som, Curtin: Head and Neck Imaging 2003

I. Régió
submental & submandibular

II. Régió- felső jugularis
(koponya bázis - hyoid)

III. Régió- középső jugularis
(Hyoid - cricoid)

IV. Régió- alsó jugularis
(cricoid - clavicula)

V. Régió - posterior triangle
A. cricoid felett

B. cricoid - clavicula

VI. Régió - alsó visceralis
praelaryngeal, prae-, paratracheal

VII. Régió - felső mediastinalis

•Egyéb N csoportok: suboccipital, retropharyngeal,
•parapharyngeal, buccinator, preauricular, peri-, intraparotid

Fej-nyaki tumorok N std. -TNM 8.

JELENTŐS

ajak-, szájüreg-, mesopharynx p-16 negatív-, gége-, hypopharynx-, orr-, melléküreg carcinoma

NEW

Klinikai (OPERABILITÁS)

- N1, N2a, N2b, N2c: NEM változott - **extranodalis kiterjedés NÉLKÜL**
- **N3a:** >6 cm legnagyobb átmérőjű **extranodalis terjedés NÉLKÜL**
- **N3b:** egy / több nyirokcsomóban **EXTRANODALIS TERJEDÉSSEL**

MR

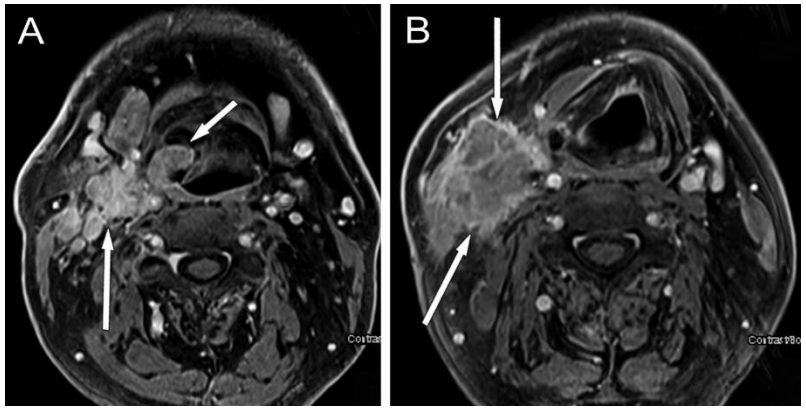

Patológiai (PROGNÓZIS)

- N1, N2a, N2b, N2c: NEM változott- extranodalis kiterjedés nélkül
- **pN3a:**
  - > 6 cm legnagyobb átmérőjű **extranodalis kiterjedés NÉLKÜL**
- **pN3b:**
  - > 3 cm-nél legnagyobb átmérőjű **EXTRANODALIS TERJEDÉSSEL**
  - több azonos oldali / ellenoldali / bilateralis nyirokcsomók **EXTRANODALIS TERJEDÉSSEL**

ENT ! ECS

Pharynx tu – T4b (RPh terjedés)

JELENTŐS

N: Colliquatio, ENT (extranodális terjedés)

N2c → cN3b

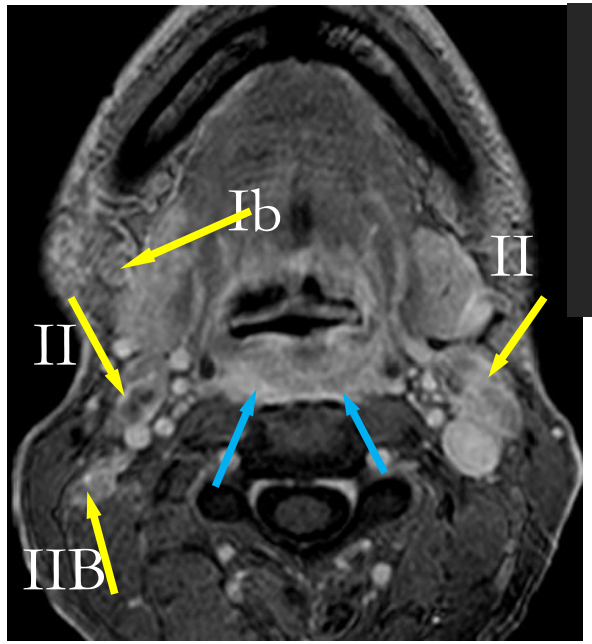

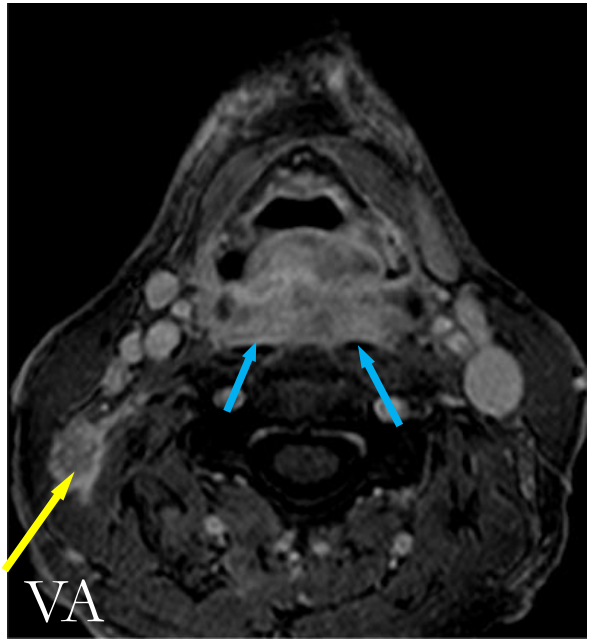

MR

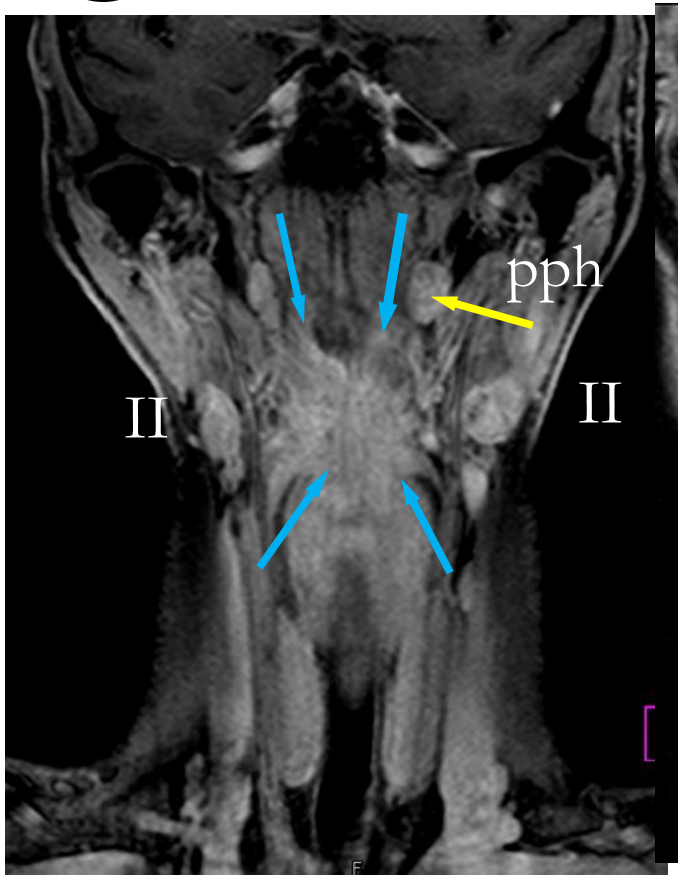

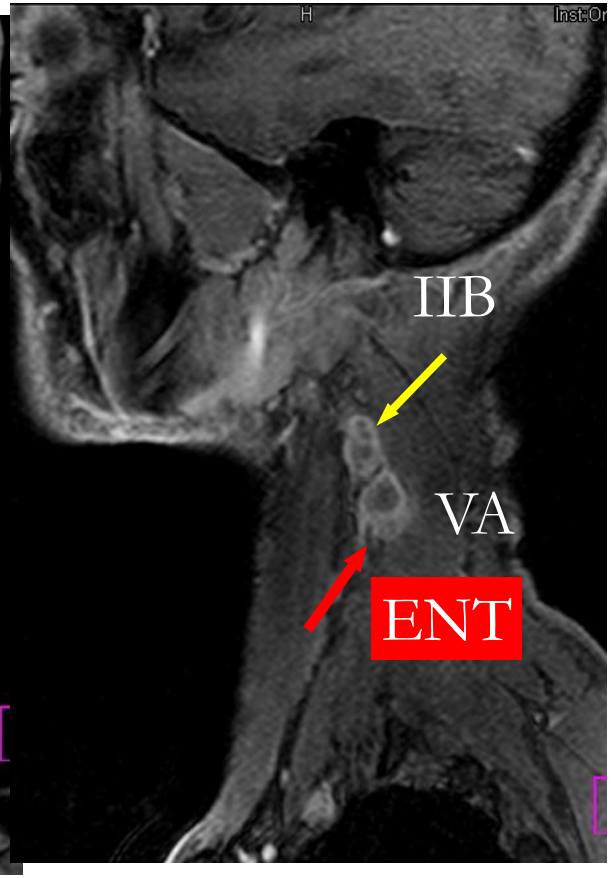

Epipharynx carcinoma N std.-TNM 8.

JELENTŐS

Méret, oldaliság, gyűrűporchoz való viszony

- **N1: ≤6cm - gyűrűporc alsó széle felett - azonos oldali** nyaki N/ **azonos oldali / két oldali retropharyngealis N**
- **N2: ≤ 6cm - gyűrűporc alsó széle felett - kétoldali** nyaki N,
- **N3: >6 cm** - és/vagy a **gyűrűporc alsó széle alá terjed**

ENT NEM stádium tényező

- **Különbségek** (TNM 7-8 között) **N1 ↔ N2 határ: 6 cm (nem 3cm)**
- **< 6 cm ellenoldali nyirokcsomó N1, nem N2c**

N2 – kétoldali, < 6 cm, gyűrűporc felett

MR

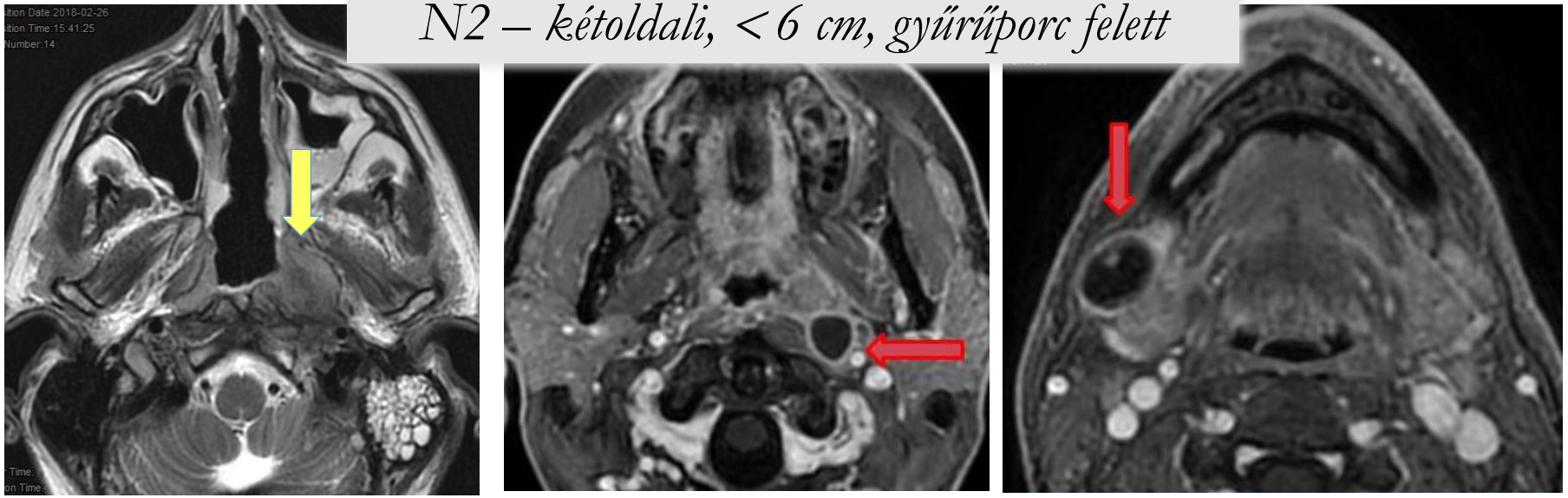

ÚJ

P 16 + mesopharynx TU - N std.-TNM 8.

Méret, oldaliság

- **N1: Azonos oldali** nyaki N áttét(ek) **≤6cm**
- **N2: Ellenoldali / kétoldali** nyaki N áttét(ek) **≤6cm**
- **N3:** Áttét **>6 cm** N

ENT NEM stádium tényező

MR

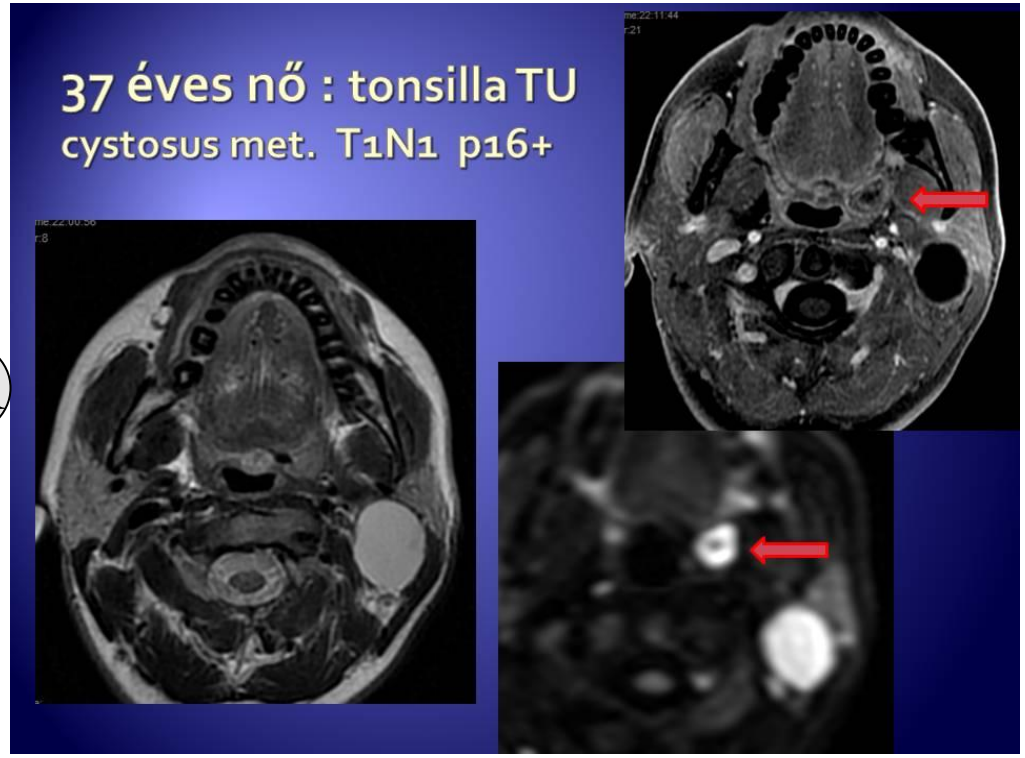

Patológiai

N1 ≤ 4 nycs
N2 ≥ 5 nycs

ÚJ Ismeretlen primer tumor- N std.-TNM 8.

- T stádium nincs
- Ha **EBV +** akkor nasopharynx ca N std szerint
- Ha **HPV/p16+** akkor p16+ oropharynx N std szerint
- Ha **EBV – és HPV/p16 –** laphámca, akkor a fej nyaki tu N std szerint

Hisztológia szerint differenciáltan

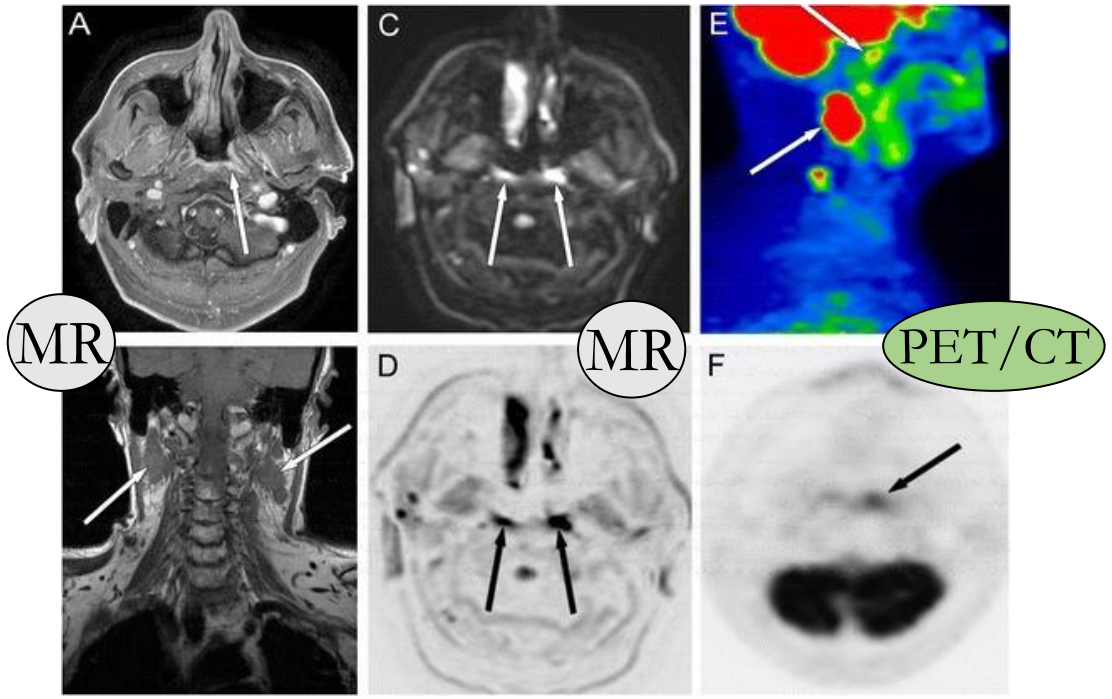

Klinikai vizsgálattal Ismeretlen primér tu

- anatómiai és funkcionális információ -

recessus piriformis - T1N3

MP- MRI

PET-CT

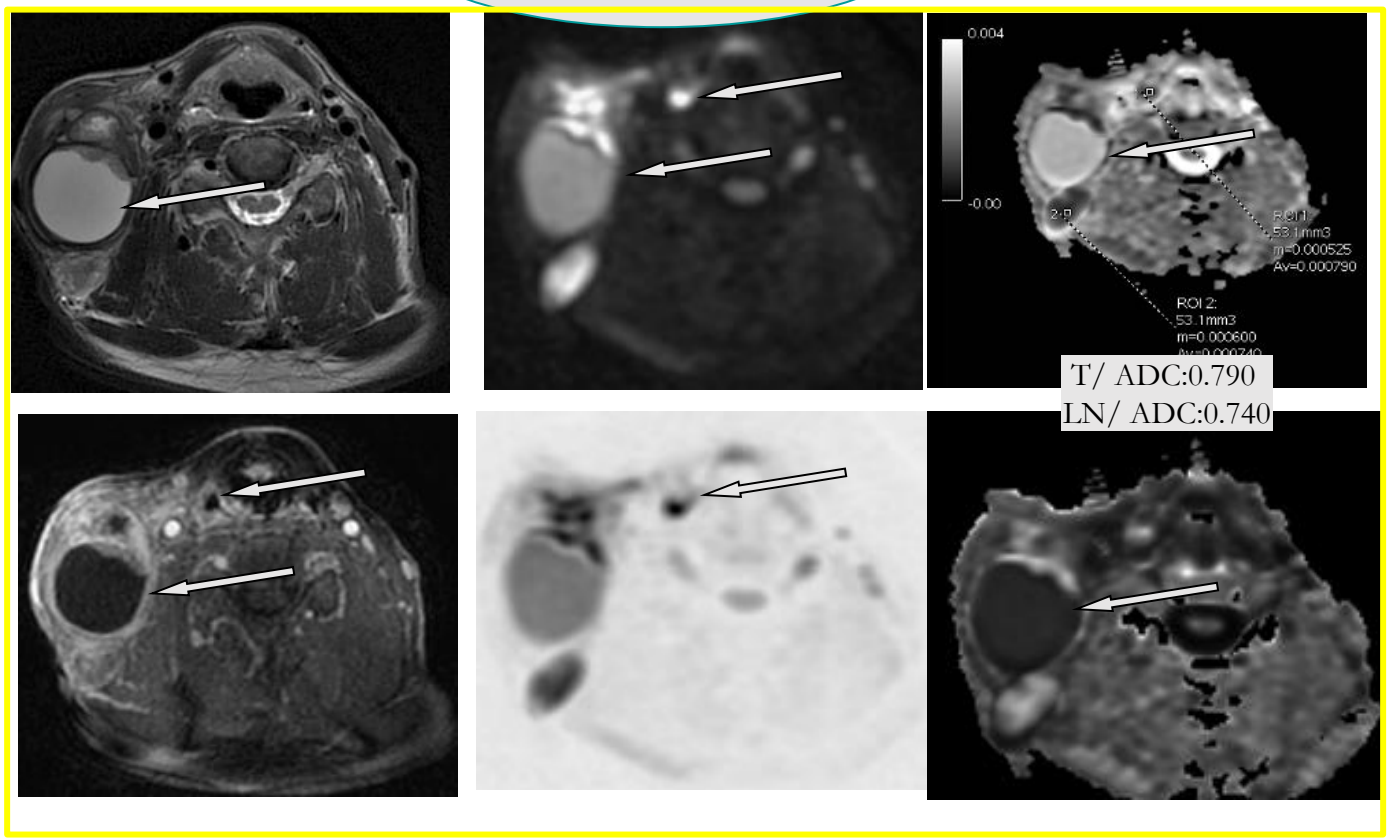

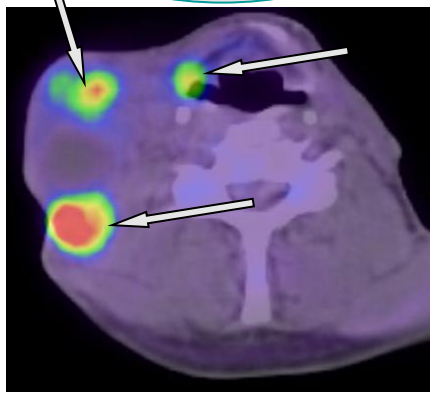

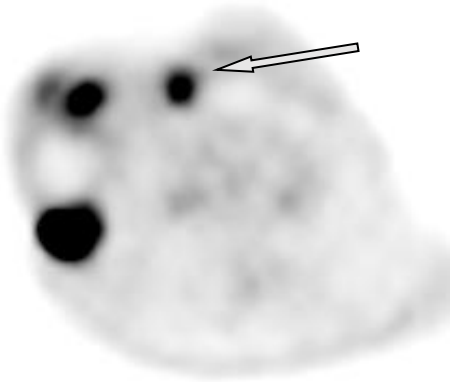

ÚJ

Bőr laphámcarcinoma -TNM 8.

Méret, invázió

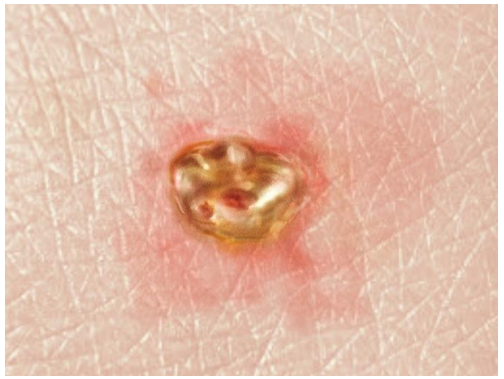

- **T1:** Tumor 2 cm vagy kisebb
- **T2:** Tumor >2 cm és ≤4 cm
- **T3:** Tumor >4 cm vagy minor csont erozió / perineuralis invázió / mély invázió
- **T4a:** Tumor major csontkortikális és/vagy velő érintettséggel
- **T4b:** Tumor koponyabázis érintettséggel és/vagy gerincérintettséggel

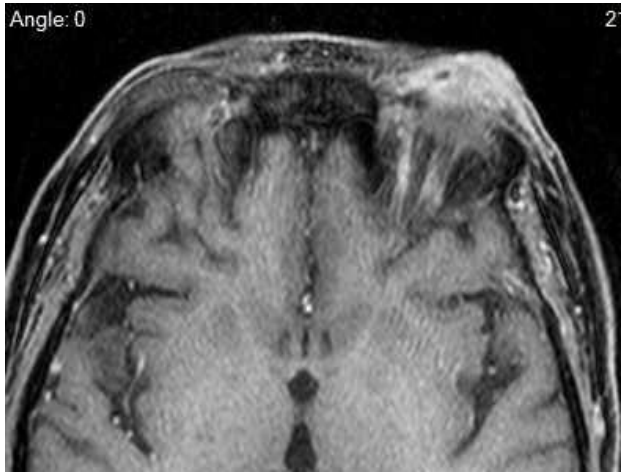

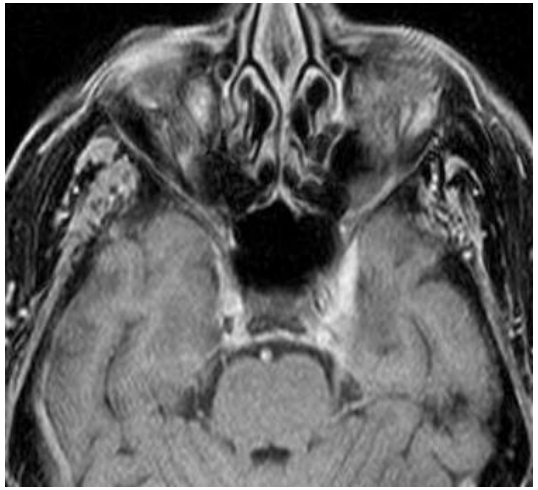

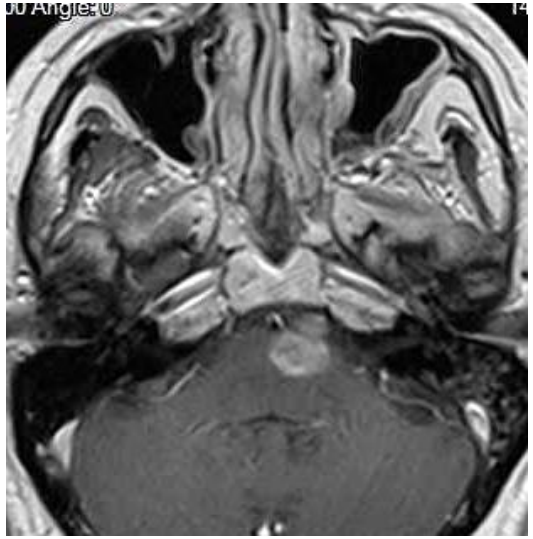

Klinikai kérdések
TH után

1. Hatékony-e a therápia?
2. Van-e reziduális TU?

   TU vagy post-Th-ás residuum ?

   TU ? HEG ? GYULLADÁS?

   Beidegzési zavar ?
3. Van-e recidíva
4. Post Th-ás szövődmény?

Residualis epipharynx ca? Postirrad residuum?

SD: Stabil állapot

2004.11. 2005. 04. 2006. 05.

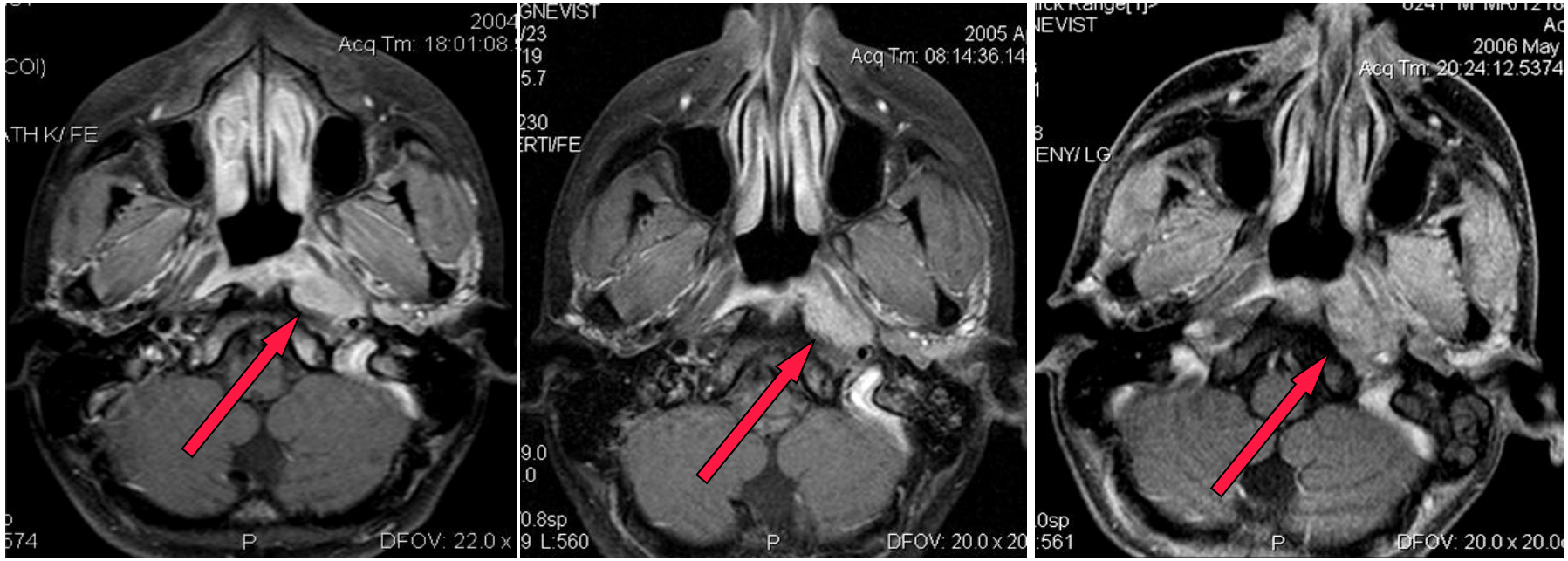

Base line vizsg.!

Paresis N. XII. – blockdisszekció után

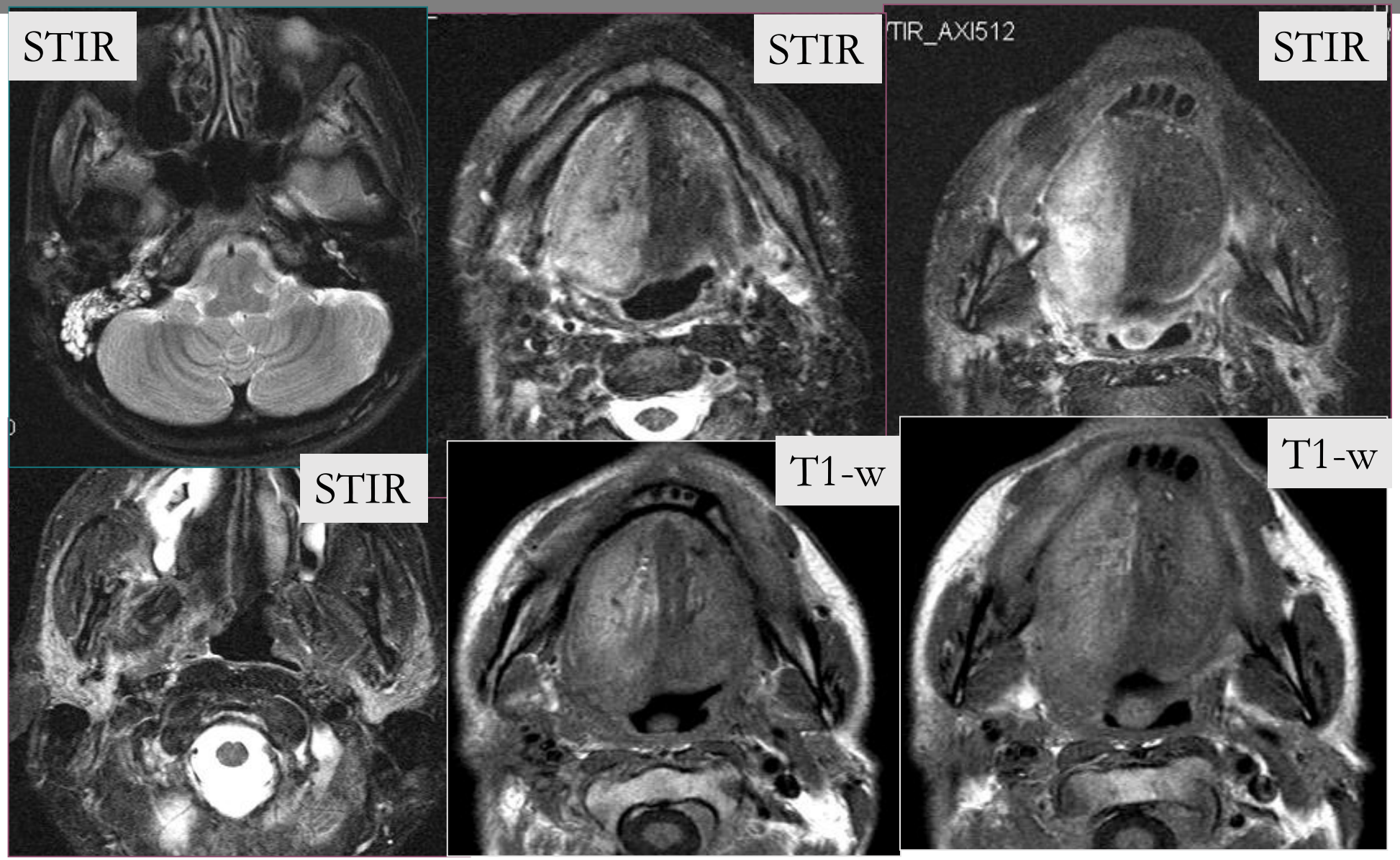

TU gland. subling.- klinikai:T2, MR: T4a, N0, M0
2 kör indukciós KT, OP (pT4a, HPV16+), postop 54Gy

2007

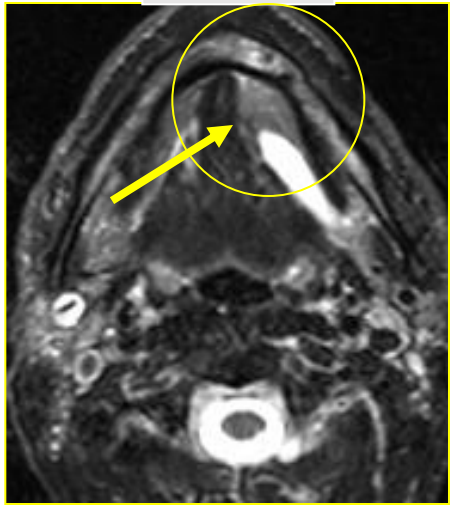

2008 PREop

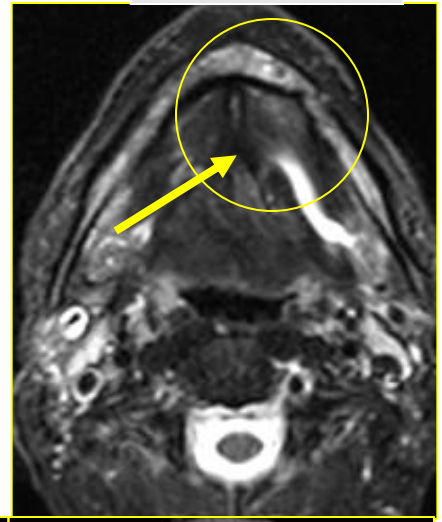

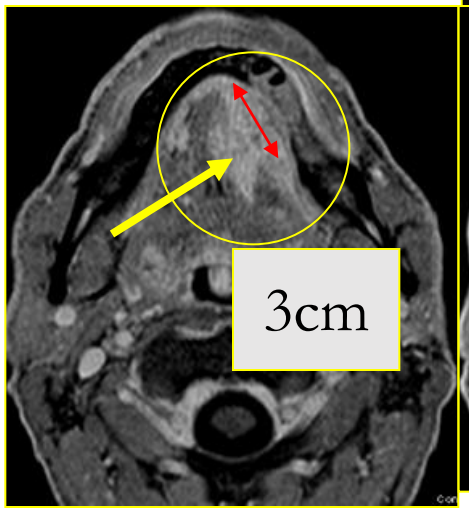

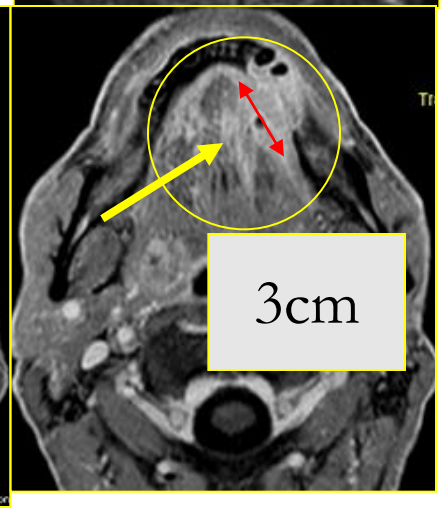

KÉRDÉS:
1D / 2D mérés?
Viabilis TU méret?

OP
Hyst.: 3mm ca
Mandibulában T4a

2014

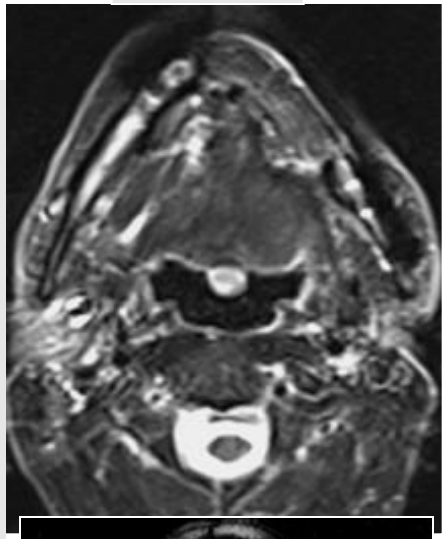

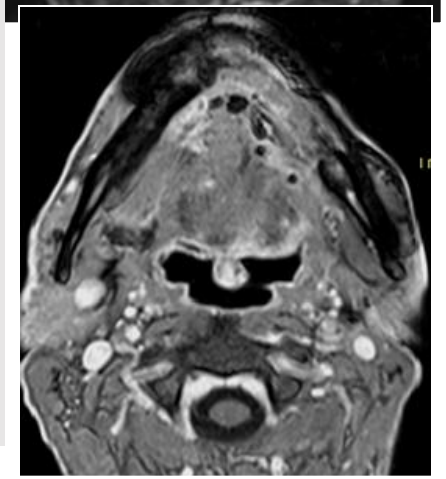

Post chemoradioth: Supraglotticus ca

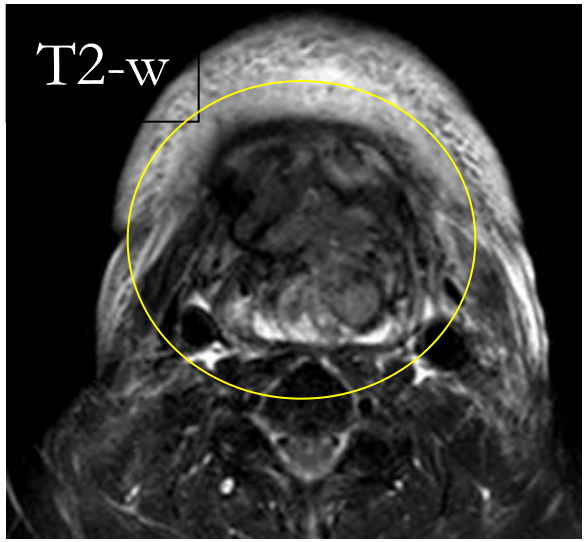

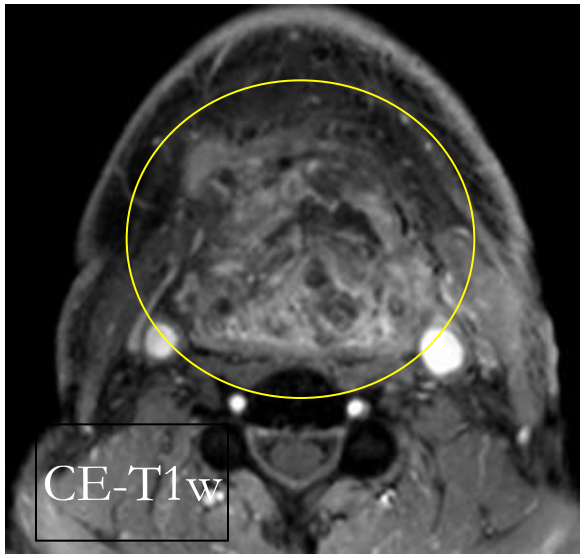

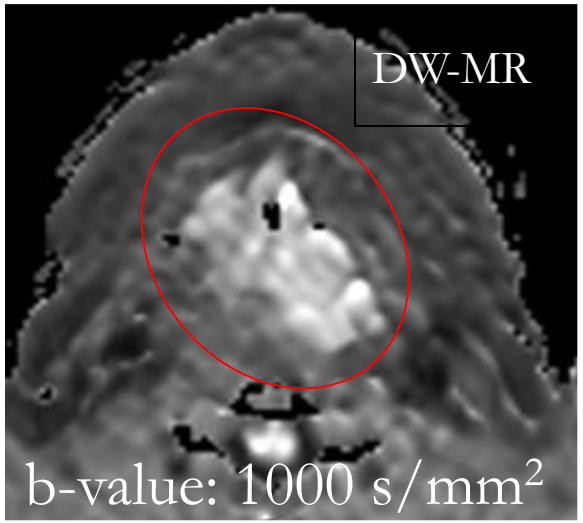

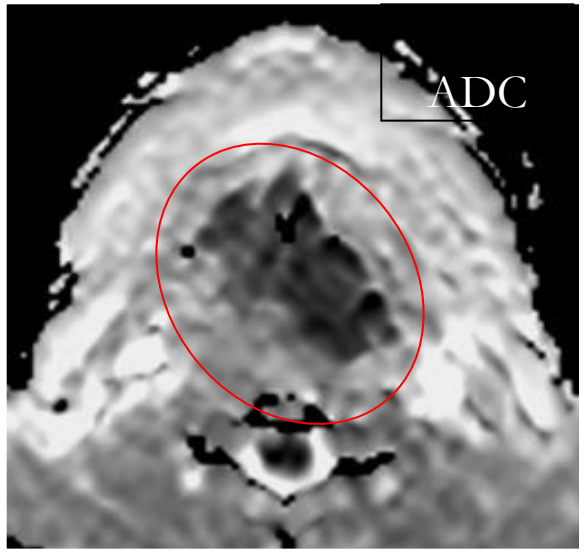

Kemo-radioth után: reziduális ca ?
MP - MRI: anatómiai + funkcionális

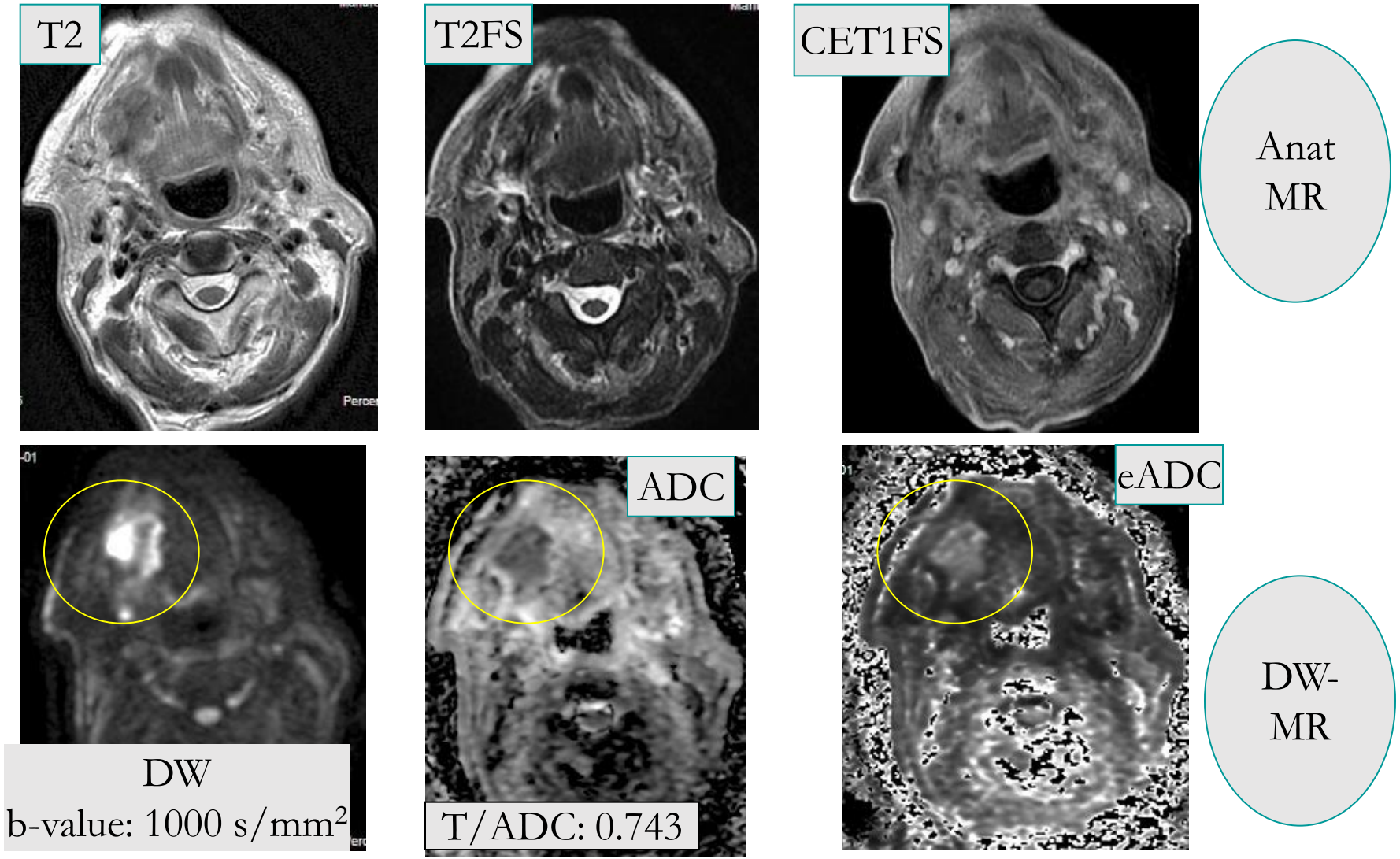

Reziduális TU ?

Postirrad gyulladásos residuum !

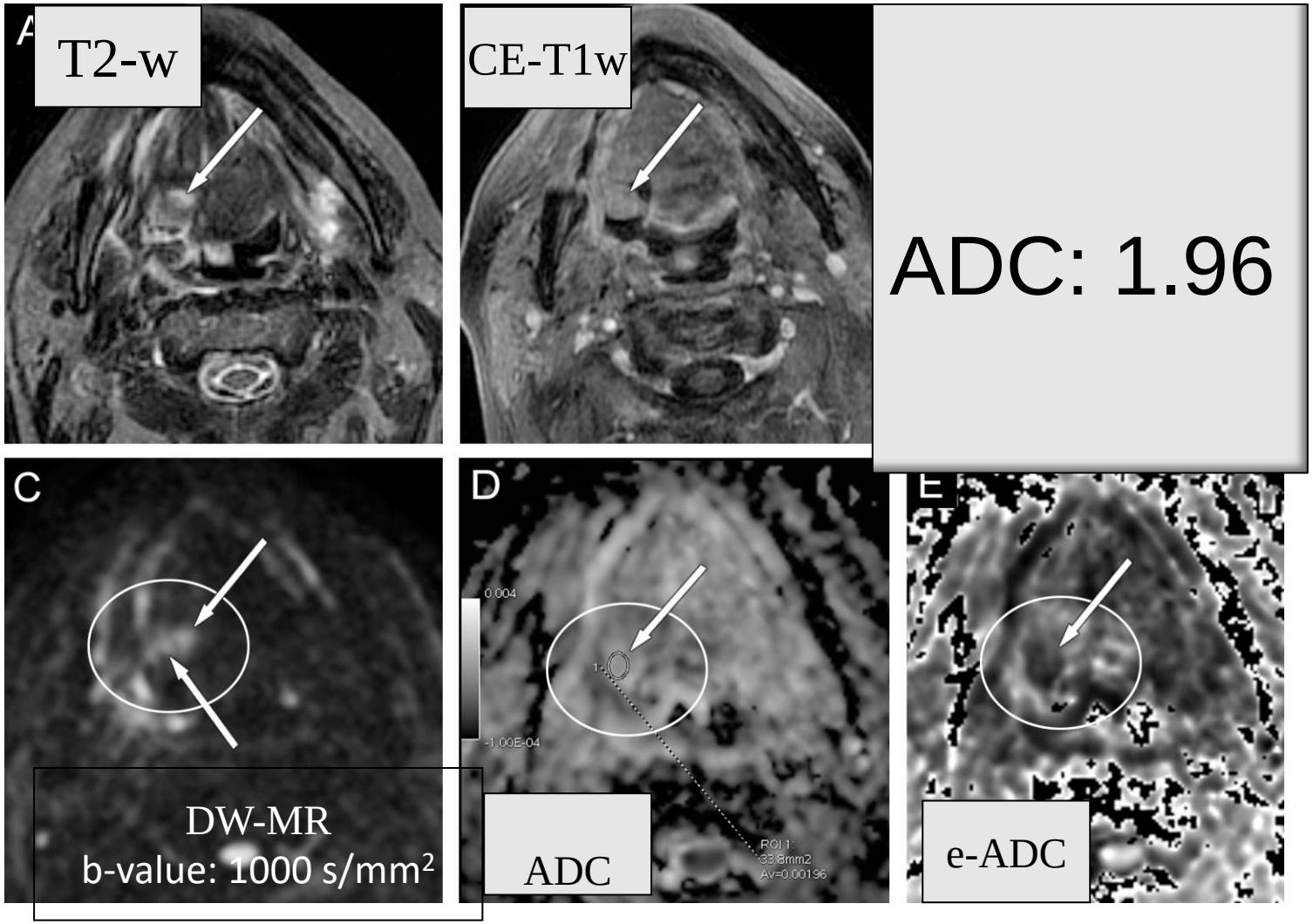

Recidíva – MP-MRI

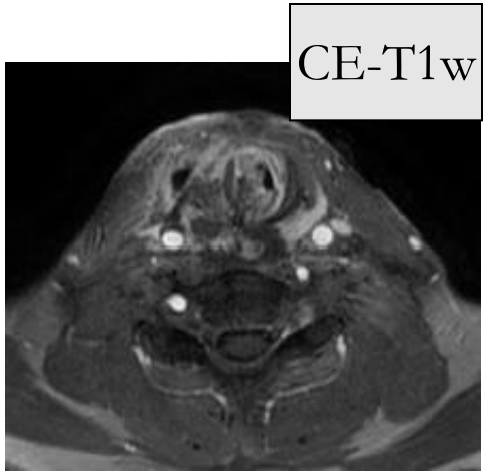

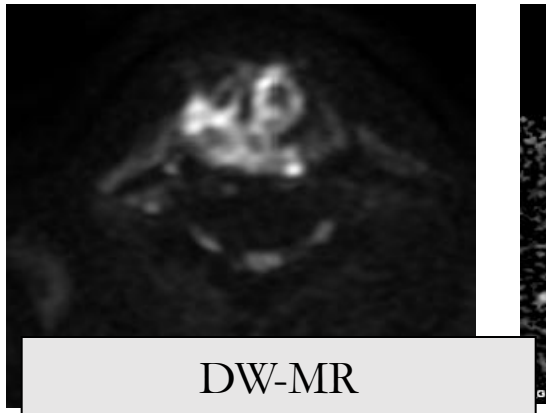

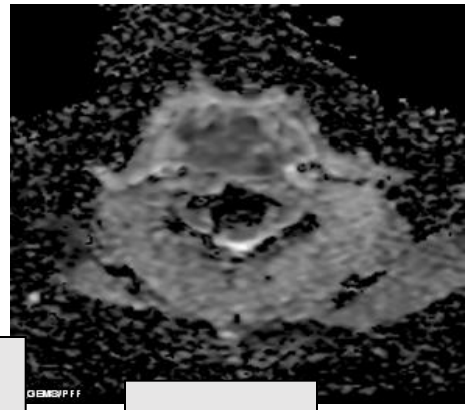

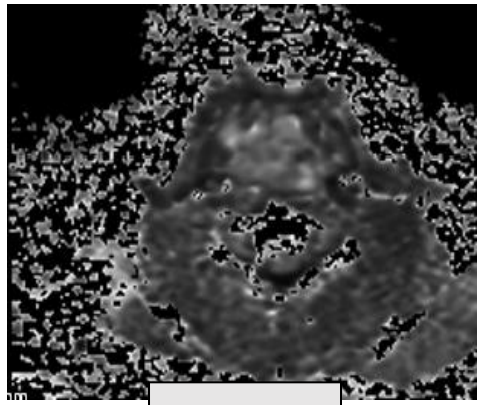

Postirrad. szövődmények

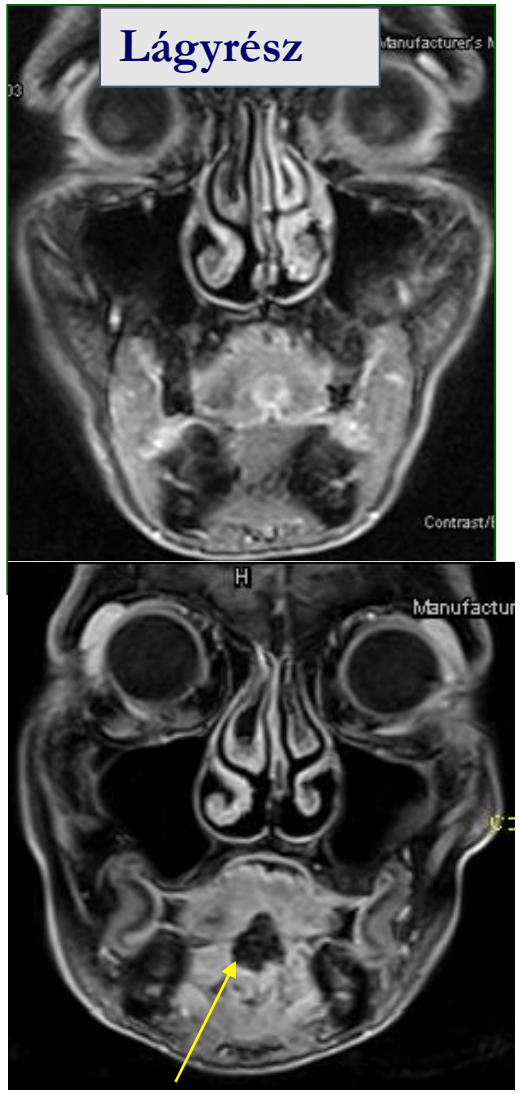

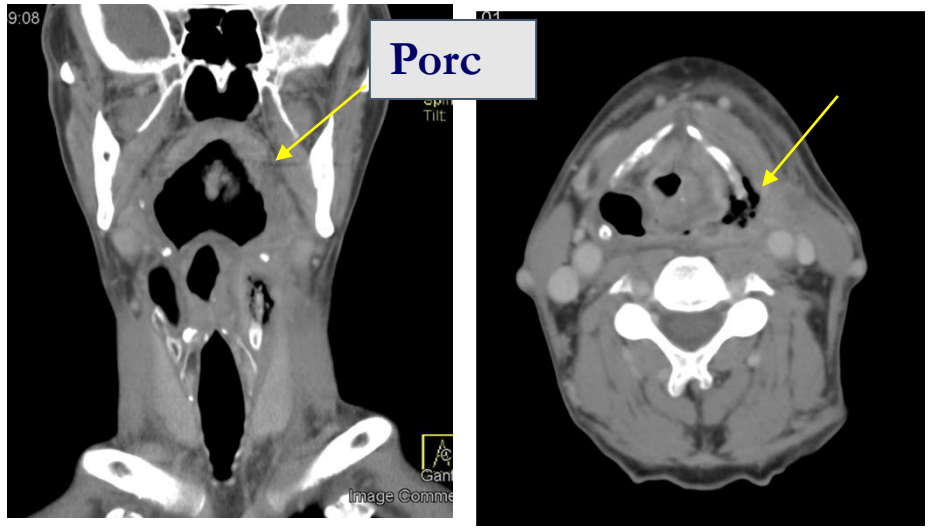

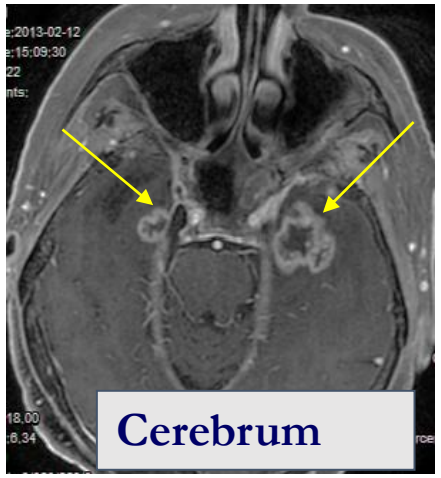

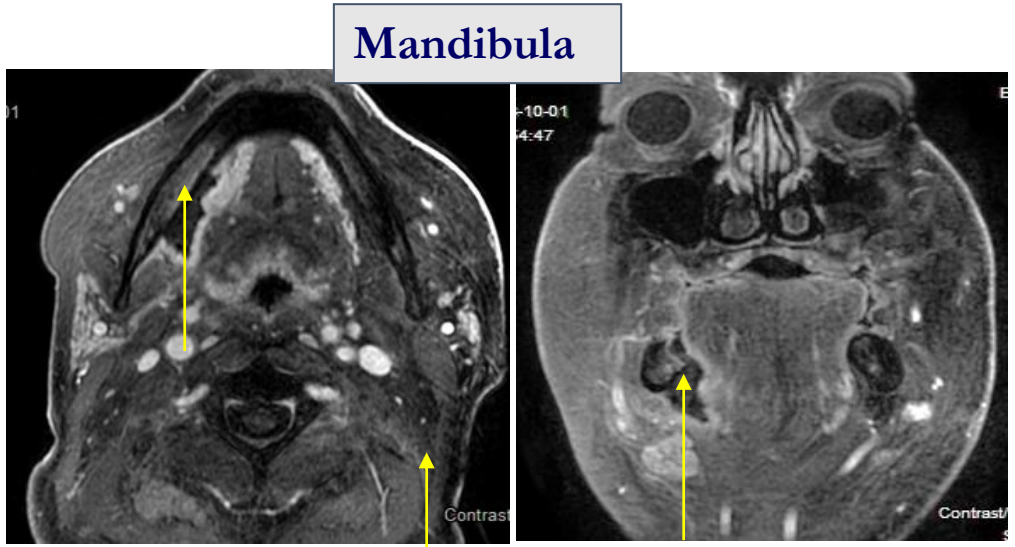

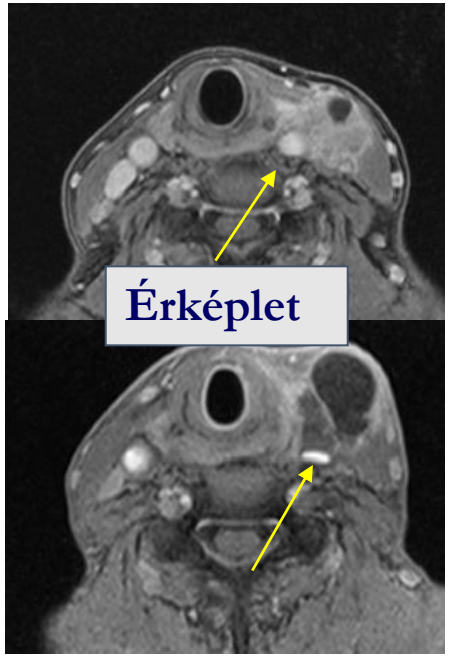

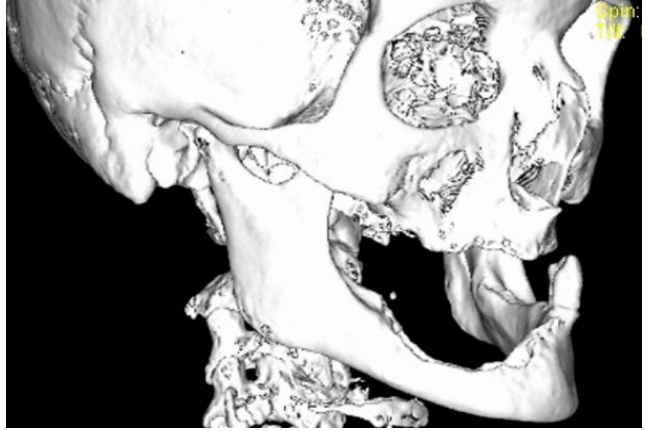

Gingiva CA

Primér status

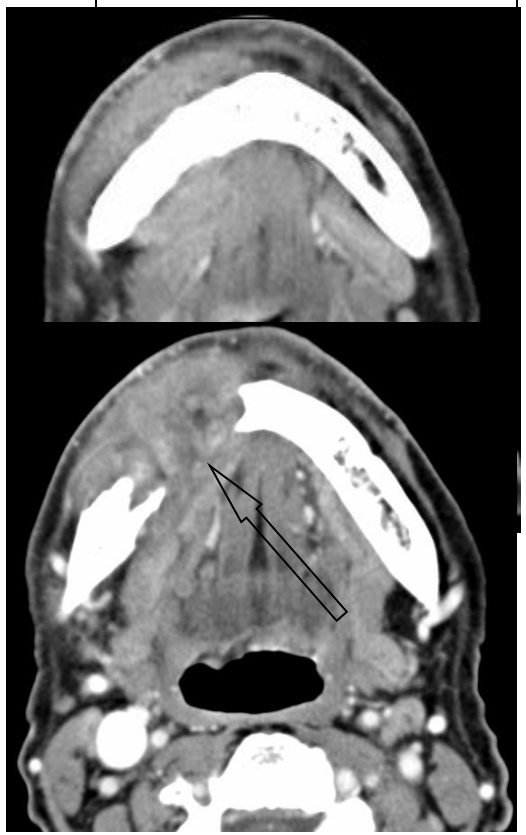

2012.01.14

Post CRT

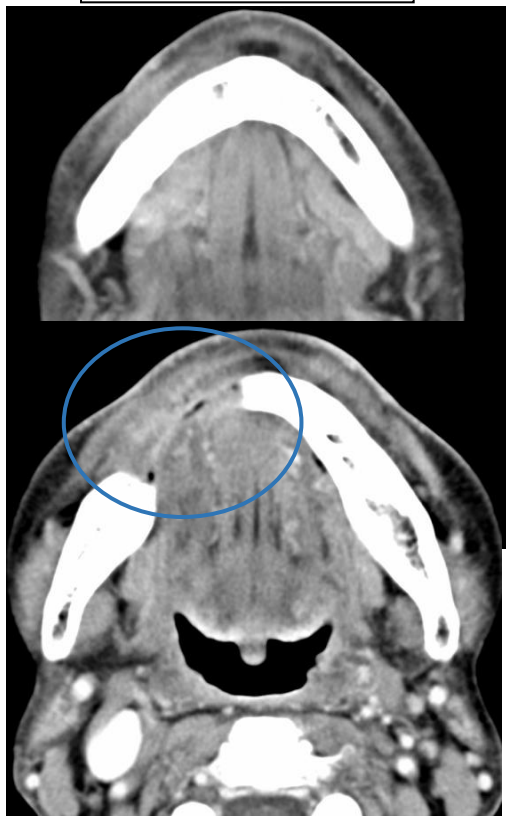

2012.04.28

KRT után recid.TU?
osteo-radio necrosis ?

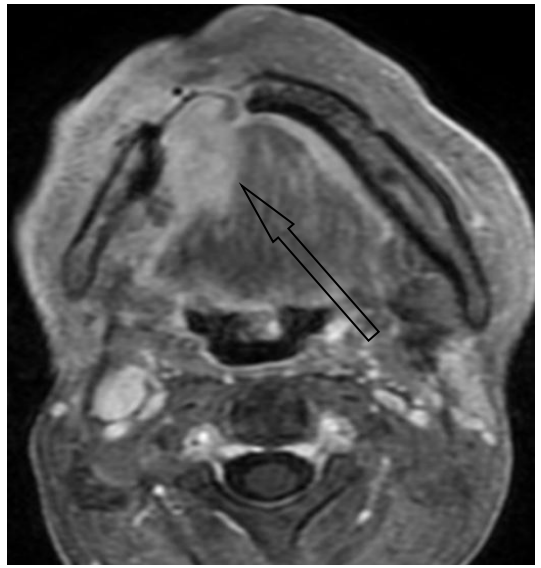

2013.04.12

Osteo-radionecrosis Sugár TH Után

Funkcionális mérések

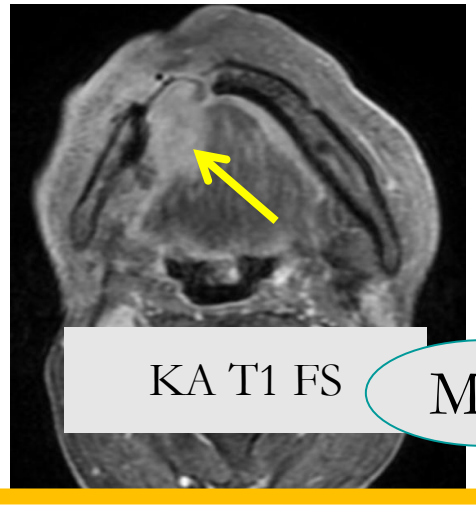

CRT utáni NEM tumoros görbe

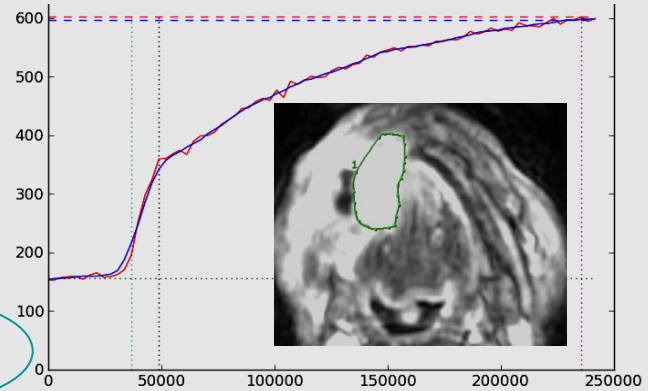

Recidíva a szájfenékben

CRT után malignus tumor görbe

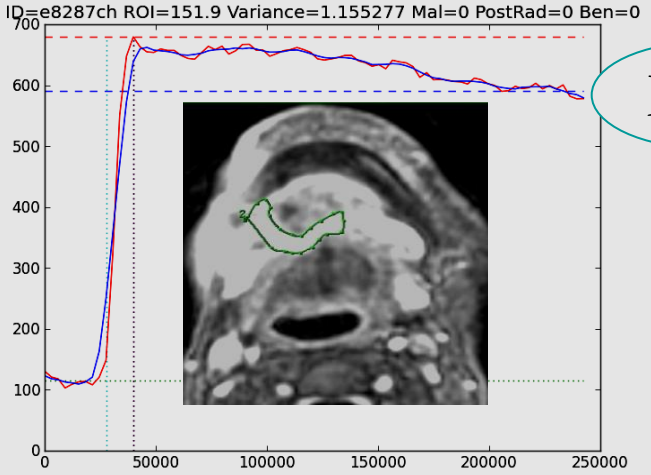

MRI

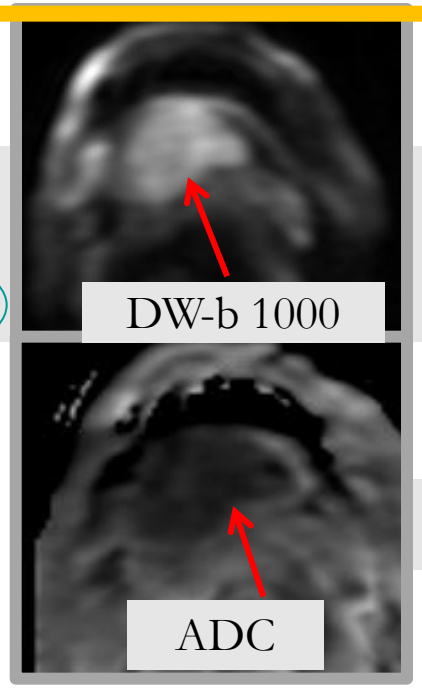

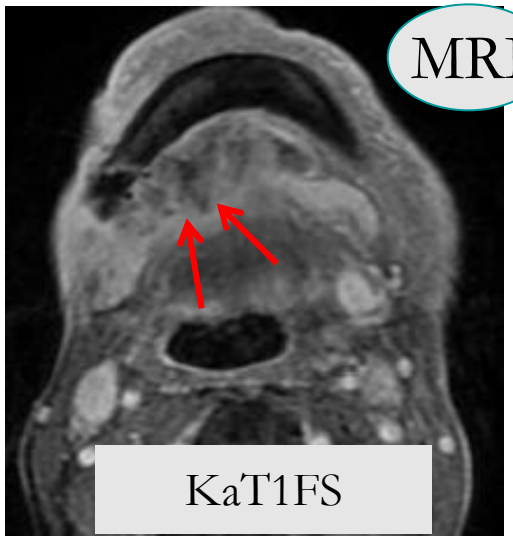

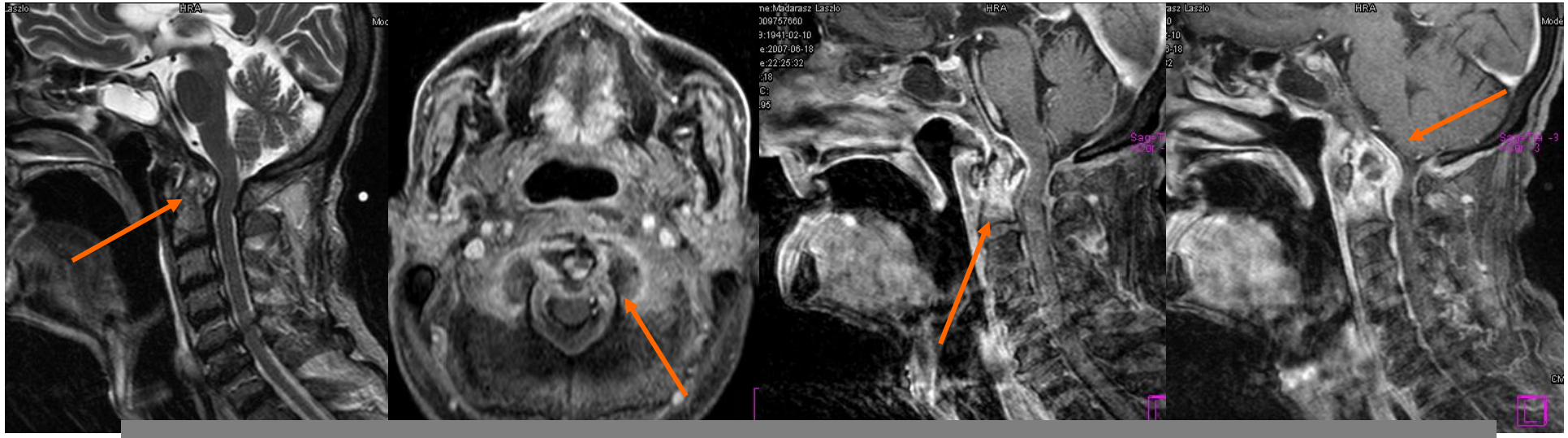

Radiogén spondylitis, CII.

Epipharynx ca
irradiáció után

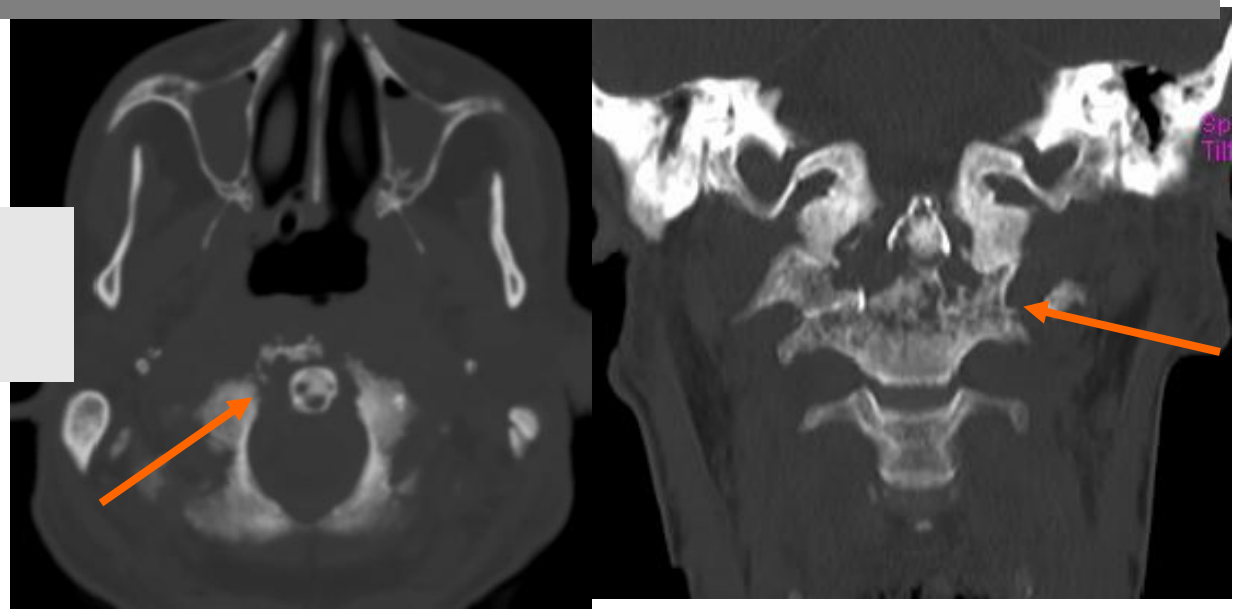

ÚTRAVALÓ

- **A fej-nyaki régió komplikált anatómiája-, a különböző régiók sajátos patológiája-, a tumor terjedés lokális-, regionális és távoli útjai miatt a képalkotó diagnosztika nehéz területe.**
- **ALAP KÖVETELMÉNY: Technikailag megfelelő vizsgálat**
- **Együttműködésen alapul : Multi-disciplináris ONCO-TEAM**
- A klinikai kérdés-, a TU terjedés szerinti **protokoll alkalmazása**
- **MP-MRI: multiplanáris, multiparametrikus alkalmazás !**
- **Megfelelő tudás:** ***Anatómia, patológia, klinikum ismerete***
- **Értékelés:** klinikai kép figyelembe vételével, a megfelelő technikájú vizsgálat alapján, az aktuális T, N, M (TNM 8) szerint